



وزارة التعليم العالي والبحث العلمي
مؤسسة المعاهد الفنية
منتدى إقرأ الثقافي


www.iqra.ahlamontada.com

مبادئ تشريح الحيوان

منتدى إقرأ الثقافي

للكتب (كوردس - عربي - فارسي)

www.iqra.ahlamontada.com



تأليف

د . سليم نجم عمران
مدرس - المعهد الزراعي الفني بغداد
قسم الصحة الحيوانية

د . عبد القادر جاسم الشبخلي
استاذ التشريح المساعد
كلية الطب البيطري
جامعة بغداد

بۆدابهزاندنی چۆرهما کتیب:سەردانی: (مُنْتَدَى إِقْرَأِ الثَّقَافِي)

لتحميل انواع الكتب راجع: (مُنْتَدَى إِقْرَأِ الثَّقَافِي)

پدای داتلود کتایهائی مختلف مراجعه: (منتدی اقرا الثقافی)

www.iqra.ahlamontada.com



www.iqra.ahlamontada.com

للكتب (کوردی ، عربی ، فارسی)



وزارة التعليم العالي والبحث العلمي
مؤسسة المعاهد الفنية
دار التقني للطباعة والنشر

مبادئ تشريح الحيوان

تأليف

د. سليم نجم عمران

مدرس

المعهد الزراعي الفني

بغداد

د. عبدالقادر جاسم الشبخلي

استاذ التشريح المساعد

كلية الطب البيطري

بغداد

١٩٨٧

المقدمة

التشريح

علم يختص بفهم شكل وتركيب الحيوان حيث يتناول دراسة كافة الاجهزة المكونة للجسم والتشريح له فروعها فهناك التشريح العياني (دراسة الشكل والتركيب عيانا بدون الاعتماد على شيء).

وهناك التشريح المجهرى الذي يعتمد بالدراسة على استعمال المجهر ويعرف التشريح المجهرى بالانسجة او علم النسيج. اما علم الاجنة فهو الاخر يختص بدراسة هيئة الكائن الحي وتطوره ونموه حتى الولادة.

والعلم الذي نحن بصددده هو علم التشريح البيطري والمعروف بتشريح الحيوان الذي ينصب في دراسة هيئة وتركيب اجسام الحيوانات المستأنسة والمعروفة بحيوانات المزرعة كالحصان والبقرة.

ولغرض الامام بموضوع التشريح وجب اتباع الطريقتين الآتيتين:—

اولا: طريقة اتباع التشريح الجهازي او مايسمى بالنظامي. وذلك بدراسة اجهزة الجسم المختلفة (كالجهاز العظمي والمفاصل والعضلات وجهاز الهضم والتنفس والدوران والغدد الصم والاعصاب والبولي) المكونة للجسم كله.

ثانيا: طريقة اتباع التشريح الطبوغرافي اي بدراسة المواقع الطبيعية للاعضاء او اجزاء الجسم المختلفة وعلاقتها بما يحيطها اضافة لذلك دراسة بنيتها.

المستويات التشريحية (شكل ١-١)

مستويات تصويرية ضرورية ان يتعرف عليها الدارس واساسا تدل على الموقع وهي كالآتي:—

١) المستوى الوسطاني:—

يقسم الجسم طوليا الى قسمين متساويين.

٢) المستوى السهمي:—

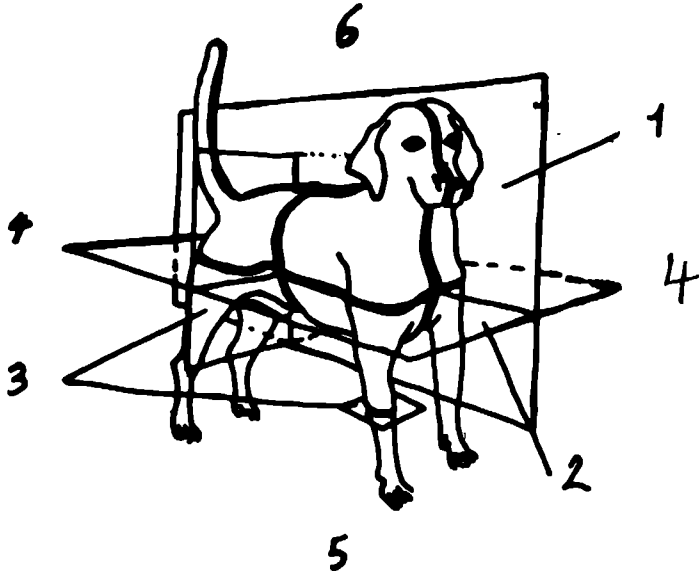
وهو مواز للذول ويقسم الى قسمين غير متناظرين.

٣) المستوى الجهبي:—

وهو عمودي على كلا المستويين الوسطاني والمستعرض حيث يقسم الجسم الى قسمين اعلى واسفل.

٤) المستوى المستعرض:—

وهو المستوى العمودي على المستوى الوسطاني.



(شكل ١-١) تخطيطي يمثل مصطلحات الوضع والاتجاهات

١. مستوى وسطاني
٢. مستوى جبهوي
٣. مستوى مستعرض
٤. اتجاه ذيلي (خلفي)
٤. اتجاه دماغي (امامي)
٥. بطني
٦. ظهري

اما النخاع او النقي فهو المادة التي تحتل الفراغات الخاصة بالعظم الاسفنجي وكذلك التجويف النخاعي الرئيسي للعظم الطويل. هناك نوعان من النخاع وهما الاحمر والا صفر يوجد الاول في الحيوان حديث الولادة. اما في الحيوان اليافع يحل محله الاصفر. يحتوي النخاع الاحمر على عدة انواع من الخلايا وهو المادة المكونة للدم. بينما النخاع الاصفر عبارة عن نسيج دهني.

في اي عظم توجد اوعية واعصاب حيث يتم تجهز العظام باوعية دموية وبالامكان تميز طاقمين اثنين من الوعية الدموية وهما الوعية السمحاقية التي تنتشر في سمحاق العظم بدورها تحمر عددا كبيرا من الفروع الصغيرة تدخل خلال ثقوب (قنوات فولكمان) فوق السطح العظمي لتصل قنوات هافرس للجوهر المصمت. اما الشريان الغازي (المغذي) فهو المعروف بالشريان النخاعي وهو الرئيسي بالنسبة للعظم ويدخل العظم من خلال الثقب الغازي وليسير في قناة الجوهر المصمت ويتفرع في النخاع. وهناك اوعية بلغمية (لمفية) ترافق الوعية الدموية في سمحاق العظم وفي قنوات هافرس للجوهر الاسفنجي اضافة الى انها تولف شبكة تحت السمحاقين رقيقة جدا اضافة الى ماورد فهناك الاعصاب الممدة للعظم حيث ترافق الوعية الدموية لبعضها محرك للوعاء وبعضها حسي للسمحاق.

تطور ونمو العظام

يتألف الهيكل الاول (البداي) من غضروف ونسيج ليفي فيهما تتطور وتنمو العظام. ويطلق على العملية التي يتكون فيها العظم بالتعظم وهي عملية تعتمد على وجود خلايا مولدات (بانيات العظم) لذلك فهناك عظام غشائية وهي العظام التي تتطور في نسيج ليفي (غشائي) وتناك العظام الغضروفية وهي العظام التي يسبقها تكوين غضاريف. العظام الغشائية الرئيسية هي العظام المكونة لسقف (قحف) الجمجمة وجانبيها واغلب عظام الوجه. تشمل عظام الغضروف اغلب الهيكل العظمي لذلك بالمقابل فهناك التعظم الغشائي وهناك التعظم الغضروف. يحدث الاول داخل الغشاء بينما يحدث الثاني داخل الغضروف.

الخواص الكيميائية والفيزيائية للعظم

يتركب العظم الجاف من مادة عضوية وغير عضوية بنسبة ٢:١ تقريبا. تعطي المادة العضوية للعظم المتانة والمرونة اما المادة المعدنية (المادة غير العضوية) فهي السبب في اعطائه الصلابة. ان ازالة المادة العضوية بالحرارة لا تغير شكل العظم ولكنها تعمل على تقليل وزنه لحوالي الثلث وتجعله هشاً جدا. وبالمقابل فان ازالة املاح الكالسيوم والفسفور التي لا تؤثر على شكل وحجم العظم بل تجعله رخوا وقابلا للتغير. تعرف المادة العظمية بالعظمين وعند غنيتها فانها تعطي الجيلاتين. يتركب الجزء العضوي من العظام بصورة

رئيسية من بروتين يعرف كولاجين العظم او العظمين . والعظم اساسا عبارة عن شكل متخصص من النسيج الضام الصلب والايض ويحتوي على خلايا خاصة به . ان صلابة العظم تعتمد على وجود الاملاح المعدنية التي تقع ضمن الوسادة المعدنية الرخوة اضافة الى انه يحتوي على الماء . لذا فان العظم يتركب من شبكة عضوية واملاح معدنية غير عضوية وبين الالياف الكولاجين . يوجد سائل يشبه السائل النسيجي .

المصطلحات الطبوغرافية

اعتاد المشرحون ومنذ نشوء موضوع التشریح استعمال مصطلحات لتدليل ووصف مواقع واتجاهات اجزاء الجسم المختلفة نسبة للجسم ككل وللاجزاء الاخرى بصورة خاصة. والمصطلحات هي:-

(١) — انسي وهي من الانس، القريب من المستوى الوسطاني اما الوحشي فهي البعيد عنه.

(٢) — ظهري يتم استعماله نسبة للعمود الفقاري، فاذا كان فوق فهو ظهري واذا كان تحته فهو بطني.

(٣) — قحفي او قحافي او دماغي عندما يكون التركيب باتجاه او قريبا من مقدمة الجسم (الرأس) فهو قحافي وعندما يكون التركيب باتجاه او قريبا من الذيل فهو ذيلي.

(٤) — سطحي، مصطلح يستدل منه على مواقع التركيب نسبة لسطح الجسم. فاقربها له هو سطحي وابعدھا للداخل فهو غائر.

(٥) — داني والقاصي :-

مصطلحان يستعملان عند الاطراف فقط. كل جزء قريبا من المحور الطولي فهو داني والبعيد عنه فهو قاصي.

الباب الاول

العظام

علم العظام :

علم يبحث في وصف العظام والغضاريف من حيث شكلها وبنيتها.

الهيكـل العظمي: (شكل ٢-١)

شبكة من تراكيب صلبة — عظام وغضاريف — متمفصلة تعمل على اسناد وحماية التراكيب الرخوة للحيوانات. يقسم الهيكـل العظمي للجسم الى الاقسام التالية:—

(١) — الهيكـل المحوري:

ويشمل الجمجمة والعمود الفقاري والضلوع والقص.

(٢) — الهيكـل اللاحقي:

ويشمل عظام الاطراف الصدرية والحوضية.

(٣) — الهيكـل الحشوي:

مصطلح يطلق على العظام الخاصة بالاحشاء وهي عظم القضيب في حالة الكلاب. يختلف عدد العظام باختلاف العمر اضافة الى اتحاد العناصر الهيكلية التي كانت مفصولة (غير مندججة عند الجنين والحيوان اليافع يختلف العدد حتى عند البالغين حيث نرى كمثل عظام راس القدم عند الخيول هي ستة او سبعة وعظام راس اليد سبعة او ثمانية. نرى في كافة الحيوانات المستأنسة اختلافا في عدد الفقرات العصبية (الذيلية).

تختلف اشكال العظام، لذلك تم تصنيفها الى اربعة مجموعات تبعا للشكل والوظيفة

—:

١ — العظام الطويلة:—

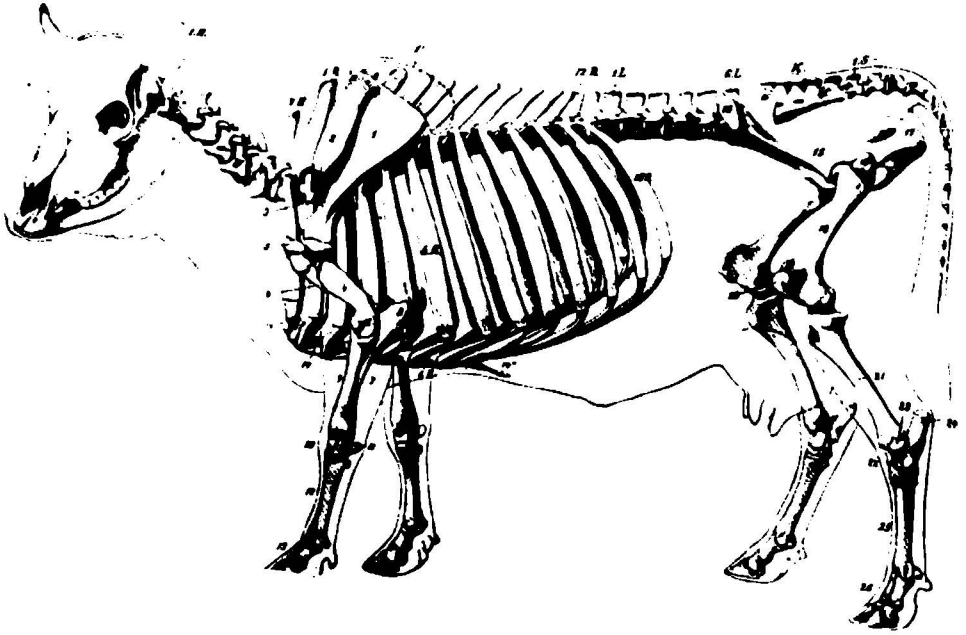
وهي عظام اتخذت بشكل اسطوانات ممطوطة مجهزة بنهايات ضخمة تساعد كأعمدة اسناد وكعتلات. يطلق على الجزء الاسطواني بجسم العظم وهو تركيب انبوي الشكل يحيط التجويف المعروف بالنخاعي الذي بدوره يحتوي على النخاع مثل عظم العضد.

٢ — العظام المفلطحة:— (شكل ٢-١)

عظام اتسعت لتجهز سطوحا كافة لارتباط العضلات بهذا تساعد في حماية الاعضاء التي تغطيها مثل عظام قحف الجمجمة وعظم اللوح.

(٣) — العظام القصيرة:—

عظام تتصف بتقارب ابعادها (الطول والسمك والعرض) وظيفتها الرئيسية هو توزيع الانظام بهذا تعمل على وقاية المفاصل. مثال ذلك العظام المكونة لراس اليد والقدم والعظام السمسمانية التي تمت وتطورت في محافظ بعض المفاصل او في بعض العضلات حيث تعمل على اختزال (تقليل) الاحتكاك او تغيير اتجاه الأوتار.



(شكل ٢-١) تخطيطي يمثل الهيكل العظمي للبقرة.

٤) — العظام غير المنتظمة الشكل:

وهي عظام وسطية التوضع وهي مفردة مثل الفقرات وعظام قاعدة الجمجمة واشكالها غير منتظمة.

بيان العظام شكل(٣-١)

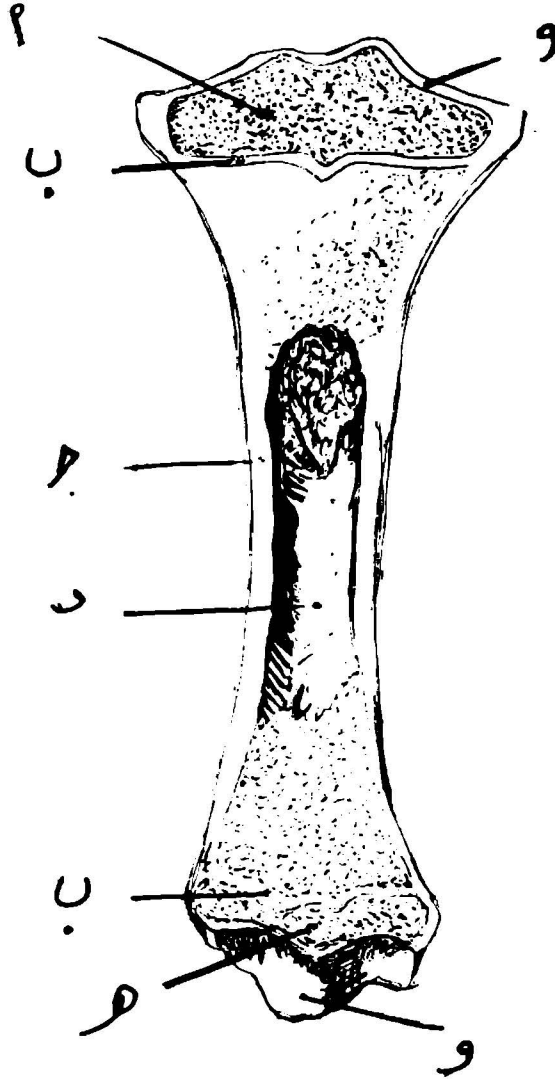
يعتبر العظم مادة حية ويحتوي على اوعية دموية وبلغمية (لمفية) واعصاب . وله القدرة على النمو ويتعرض للمرض وعندما ينكسر نراه يلتحم (يندمج) ويصبح رقيقا وضعيفا عند الشغل غير الموجه وعند تعرضه الى زيادة في استقبال الوزن المعرض له فانه يكبر حجما . للعظام شبكة من نسيج ليفي وخلايا . وتعطى الاملاح غير العضوية العظام متانة وهي السبب في اعطاءها الحساسية للاشعة السينية .

تعمل العظام على تهيئة شبكة للجسم وكعنتلات وكمواقع لارتباطات العضلات العاملة عليها وتقي احشاءا معينة كالقلب والرئتين والدماغ والحبل الشوكي وتحتوي على نخاع مهمته تكوين خلايا الدم وتخزن املاح — الكالسيوم والفسفور — . يعتبر العظم عضو مكون للدم طالما انه مصدر لخلاياه ولخضاب الدم (الهيموكلوبين) والخلايا البيضاء الحبيبية والصفائح (الاقراص) الدموية .

يوصف العظم بنيانيا عند اخذ وفحص قطاع طولي — لعظم طويل — حيث يبين بانه مكون من جزء خارجي يعرف بالجوهر المصمت وهو عبارة عن نسيج صلد يتألف من خلايا عظمية . يختلف سمك الجوهر المصمت باختلاف الموقع وهو يقابل القوى الخارجية التي يتعرض لها العظم . في العظام الطويلة يكون اقصى سمك عند جزئه الوسطي وهنا بدوره يحيط تجويفا رئيسيا يعرف بالتجويف النخاعي الذي يحتوي على النخاع ويصل السمك ادناه عند نهايتي العظم . اما الجزء الداخلي فيعرف بالجوهر الاسفنجي والذي يتألف من صفائح عظمية رقيقة وشوكلات تتجه باتجاهات مختلفة ومتقاطعة فيما بينها تاركة تجاويفا نخاعية ثانوية مملوءة بالنخاع يؤلف الجوهر الاسفنجي معظم العظام القصيرة ونهايات العظام الطويلة . تحتوي بعض العظام على باحات هوائية ضمن الجوهر المصمت بدلا من الجوهر الاسفنجي وتعرف هذه الباحات بالجيوب وهي مبطنة بغشاء مخاطي سمحاق وتعرف تلك العظام بالعظام الهوائية .

اما الغلاف المحيط للعظم فيعرف سمحاق العظم وهو غشاء يحيط بالعظم كاملا (من الخارج) باستثناء مناطق المفصل . وهو غشاء من النسيج الضام بدوره يتركب من طبقتين احدهما خارجية وهي ليفية والاخرى داخلية (خلوية) مولدة للعظم .

اما بطانه التجويف النخاعي وقنوات هافرس الكبيرة (القنوات الغذائية) للعظم فهي المعروفة ب سمحاق العظم الداخلي وهو ايضا كسابقه الا انه رقيق .



(شكل ٣-١) بنية العظم. أ. نهاية (مشاشية) دانية

هـ. = قاصية

ب. قرص مشاشي

د. تجويف نخاعي

هـ. غضروف مفصلي

وظائف العظام

للمظام وظائف متعددة اهمها:—

- ١ . تعمل على تكوين هيكل اساسي يستند عليه الجسم.
- ٢ . تعمل على حفظ ووقاية التراكيب (الاحشاء) الرخوة مثل الدماغ والحبل الشوكي.
- ٣ . عظام الاطراف هي كالعجلات.
- ٤ . مخزن لاملاح الكالسيوم والفسفور.
- ٥ . في الحيوان الحديث الولادة والبالغ يقوم النخاع الاحمر (كاحد مكونات العظم) بانتاج كريات الدم الحمراء.

الميكال المحوري

العمود الفقاري

يتركب من سلسلة من العظام تعرف بالفقرات وهي عظام مفردة وسطانية التوضع وغير منتظمة الشكل. وتمتد تلك السلسلة من الجمجمة الى نهاية الذيل خلفيا. وللأغراض الوظيفية تم تقسيم العمود الفقاري الى خمسة مناطق تعرف تبعا لموقع الفقرات في ذلك الجزء من الحيوان لهذا فهناك الفقرات العنقية والصدرية والقطنية والمعجزية والمصعصية (الذيلية) على التعاقب.

تعرف الفقرة العنقية الأولى بالحاملة (شكل ٤-١) وهي غير نموذجية حيث انها خالية من الجسم وهي مؤلفة من قوسين احدهما علوي والاخر سفلي يكونان معا حلقة. اما الفقرة العنقية الثانية فهي المعروفة بالمحورية (شكل ٥-١) وتتميز ببروزها الامامي الذي يدخل في داخل الفقرة العنقية الأولى ويعرف هذا البروز بالبروز السني. والحركة بين الفقرة العنقية الأولى والجمجمة هي حركة قبض ووسط فقط بينا الحركة بين الفقرتين الأولى والثانية فهي التدوير على محور واحد. يكون عدد الفقرات في نوع الحيوان ثابتا تقريبا في كافة المناطق باستثناء منطقة الذيل، لذلك بالامكان التعبير عن عدد الفقرات بصيغة تعرف بالصيغة الفقارية وهي:—

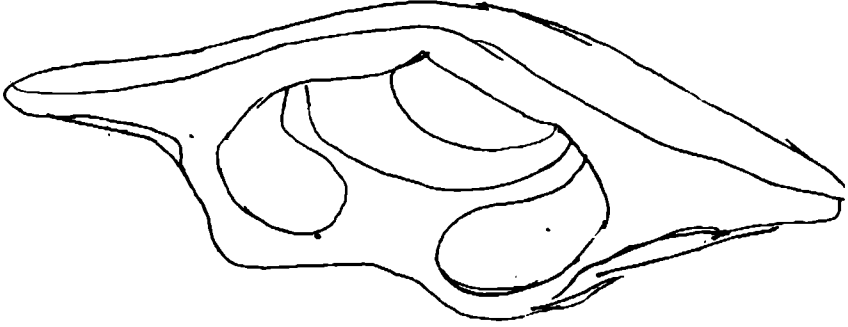
ع ٧ ص ق عج
١٨ ٦ ٥ ١٥-٢١

هذه عند الحصان

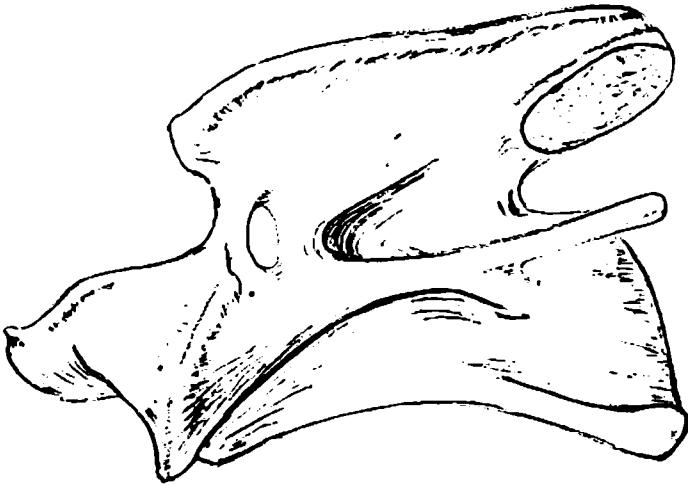ع	حيث ع تعني	عنقية
ص	ص	صدريه (شكل ٦-١)
ق	ق	قطنية (شكل ٧-١)
عج	عج	معجزية (شكل ٨-١) ، (شكل ٩-١)
عص	عص	مصعصية

لفقرات منطقة معينة مميزاتا الخاصة بها بهذا فبالامكان تمييزها عن المناطق الاخرى الا انه لكل الفقرات النموذجية باستثناء الفقرة العنقية الأولى (غير نموذجية) المميزات الاتية:—

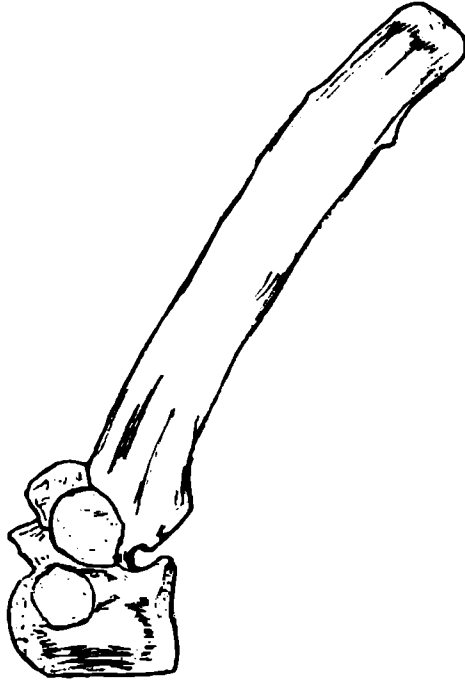
- وجود جسم الذي يتخذ شكلا اسطوانيا عليه تجلس باقي اجزاء الفقرة.
- ترتبط نهايتي الفقرة بالفقرتين المتجاورتين الامامية والخلفية بواسطة القرص بين الفقاري. لجسم الفقرة سطح مفلطح يدخل في تكوين القنال الفقارية بينا يؤلف الوجه البطني باحة لإرتباط العضلات والاحشاء بنايتي جسم الفقرة الصدريه زوجين من السطوحات الضلعية للتمفصل مع جزء من رأسي زوج من الضلوع.




شكل ٤-١ الفقرة العنقية الأولى (الحاملة)



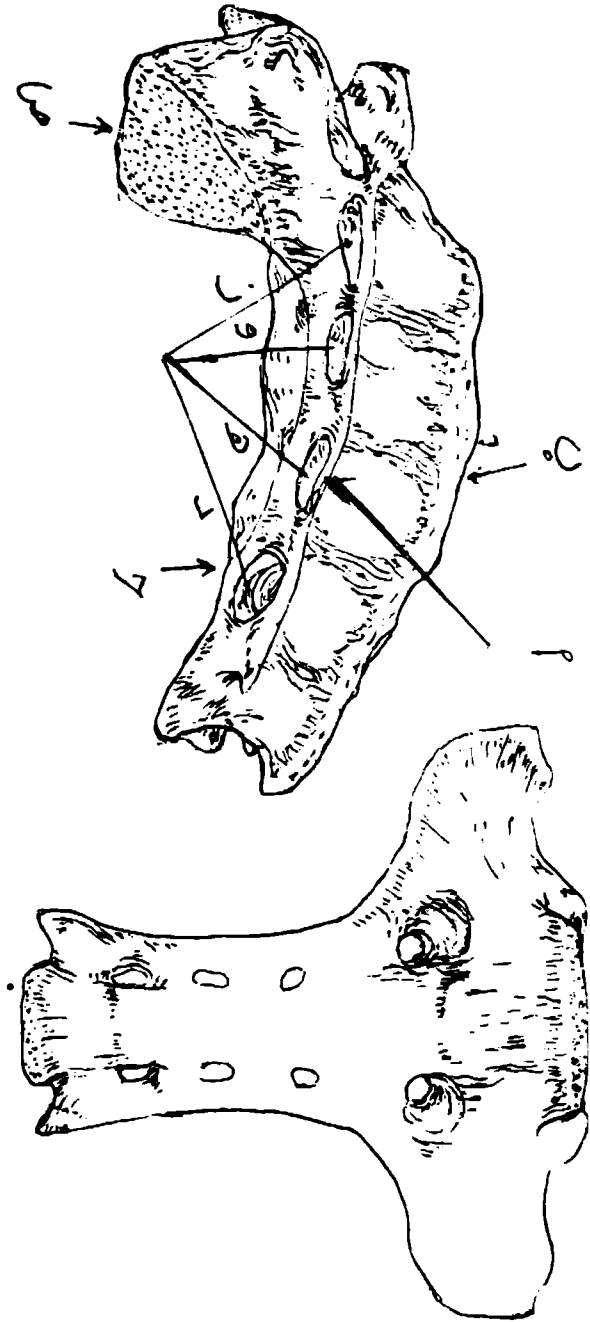
(شكل ١-٥) الفقرة العنقية الثانية - المحورية -



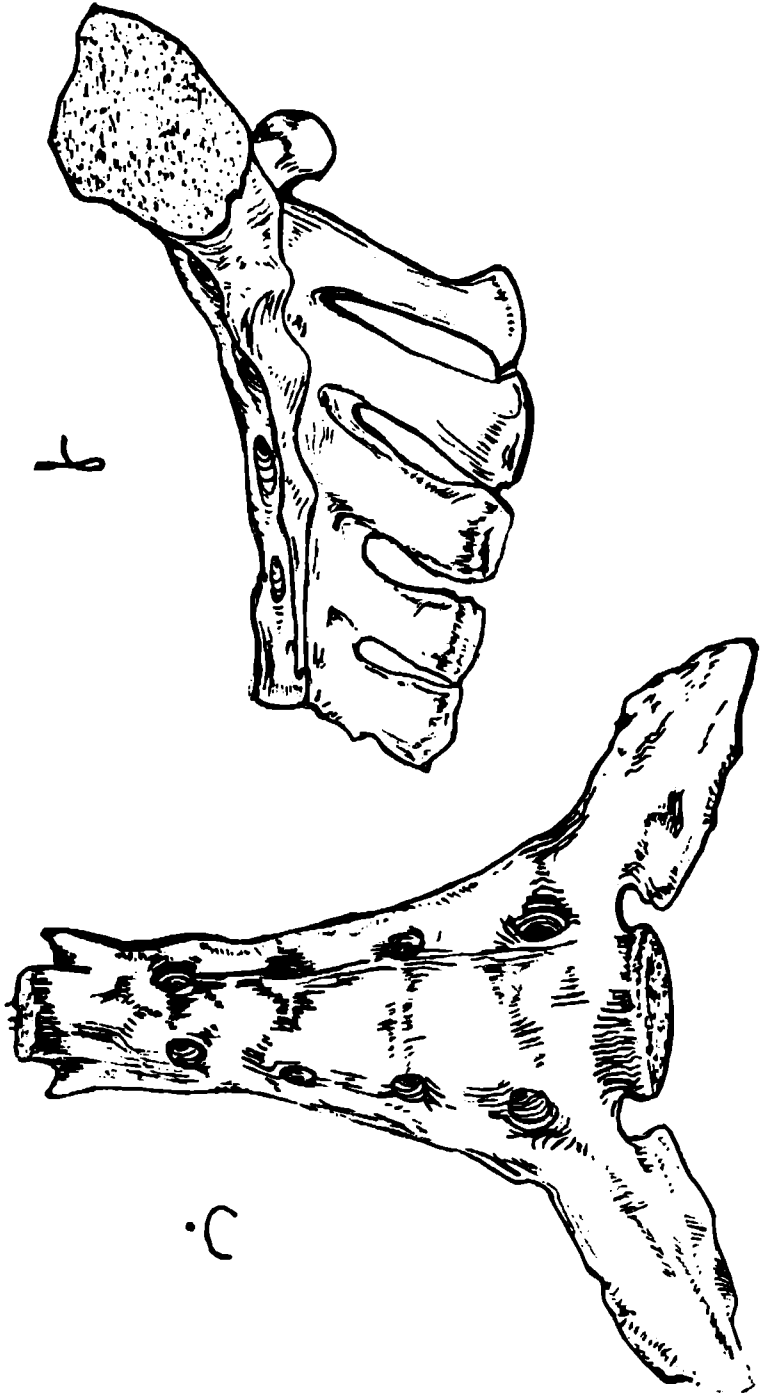
(شكل ٦-١) تمطيطي يمثل فقرة صدرية.



(شكل ٧-١) تمطيطي يمثل فقرة قطنية



(شكل ٨-١) تخطيطي يوضح عظم المحر عند الأبقار
 أ - حافة جانبية (رحبية) ب - حافة ظهرية ج - حافة وحنفية
 د - و - ه - ز - ثيوب صخرية حوضية ص - جناح المحر



(شكل ٩-١) تخطيطي يبل عظم الميز للثدي
 أ. منظر ورسني
 ب. منظر خلفي

٢. قوس الفقرة الذي يكون فوق جسم الفقرة. يتألف من نصفين وحشيين (جانبيين). يعتبر كل نصف مؤلف من جزء بطني يعرف بالعنق وجزء ظهري يعرف بالصفيحة. يتميز القوس بوجود زوجين من الثلمات كل واحد يعرف بالثلم الفقاري. ومن الامام والخلف بوجود الثلمات فانها تتحول الى ثقوب بين الفقارية التي خلالها يمر العصب الشوكي والوعية. تعمل الصفيحتان (للقوس الفقاري الواحد) اكتمال القوس الفقاري ظهريا ويتحدان انسيا عند جذر النتوء الشوكي وحافته خشنة لارتباط الرباط الاصفر. يعمل جسم الفقرة وقوسها على تكوين حلقة عظمية تحيطان الثقب الفقاري. وكسلسلة فان الحلقات الفقارية سوية مع الاربطة التي تعمل على اتحادها تؤلف القناة الفقارية التي تحتوي على الحبل الشوكي واغلفته واوعيته.

٣. الشواخص او النتؤات:

الشواخص المفصالية وهما زوجان، احدهما امامي والاخر ذيلي تبرز تلك الشواخص من حافتي القوس وتعمل على تهيئة سطوح مفصلة لتلامم الفقرات المجاورة. النتوء الشوكي وهو بروز مفرد يبرز للاعلى من وسط القوس الفقاري. الشواخص المستعرضة، زوج لكل فقرة تبرز وحشيا (من الجانبين) من القوس او من ملتقى القوس والجسم.

لكل شاخصة مستعرضة في منطقة العنق فقط ثقب مستعرض والتي تتحد في كافة الفقرات العنقية باستثناء السابعة منها لتعطي مسلكا للشريان والوريد الفقاري وضفيرة ودية عصبية.

للساخصة المستعرضة في الفقرات الصدرية سطحية للتمفصل مع حديية الضلع. لبعض الفقرات بروز بطني يعرف بالعرف البطني او الحديية البطنية. الشواخص الحلمية، بروزات توجد في اغلب الحيوانات في الفقرات الصدرية الخلفية والقطنية الامامية ومتوسطة بين الشواخص المستعرضة والشواخص المفصالية الامامية او فوق الاخيرة.

الشواخص الاضافية، بروزات قد توجد وعند وجودها فانها تقع بين الشواخص المستعرضة والشواخص المفصالية الذيلية.

ترتبط اجسام الفقرات فيما بينها ارتباطا وثيقا بواسطة غضروف ليفي يعرف بالقرص بين الفقاري.

تطور ونمو الفقرات

تتطور الفقرات بالمعظم ضمن او داخل الغضروف الذي بدوره يحيط الحبل الظهري (المحور البدائي للجسم) ويكون جانبي القناة العصبية.

لكل فقرة ثلاثة مراكز للتعظم وهي مراكز اولية، احدها للجسم في مركز والاخران واحد لكل جانب من جانبي القوس الفقاري. اضافة الى ملورد تظهر مراكز تعظم ثانوية فيما بعد وهي لقمة الشاخصة الشوكية وللصفائح المساشية عند نهايات اجسام الفقرات.

الصيغ الفقارية

ذكرنا سابقا بان لكل حيوان عدد ثابت من الفقرات لكل منطقة باستثناء منطقة العنصر او الذيل.

ادناه الصيغ الفقارية للحيوانات المستأنسة

العصوية	عجزية	قطنية	صدرية	عنقية	الحيوان	
٢١ — ١٥	٥	٦	١٨	٧	الحصان	
٢٠ — ١٨	٥	٦	١٣	٧	البقرة	
١٨ — ١٦	٤	٧ — ٦	١٣	٧	الضان	
٢٢ — ٢٠	٣	٤	١٣	٧	الكلب	
	عجزية	١٤	قطنية	٧	١٣	الدجاج

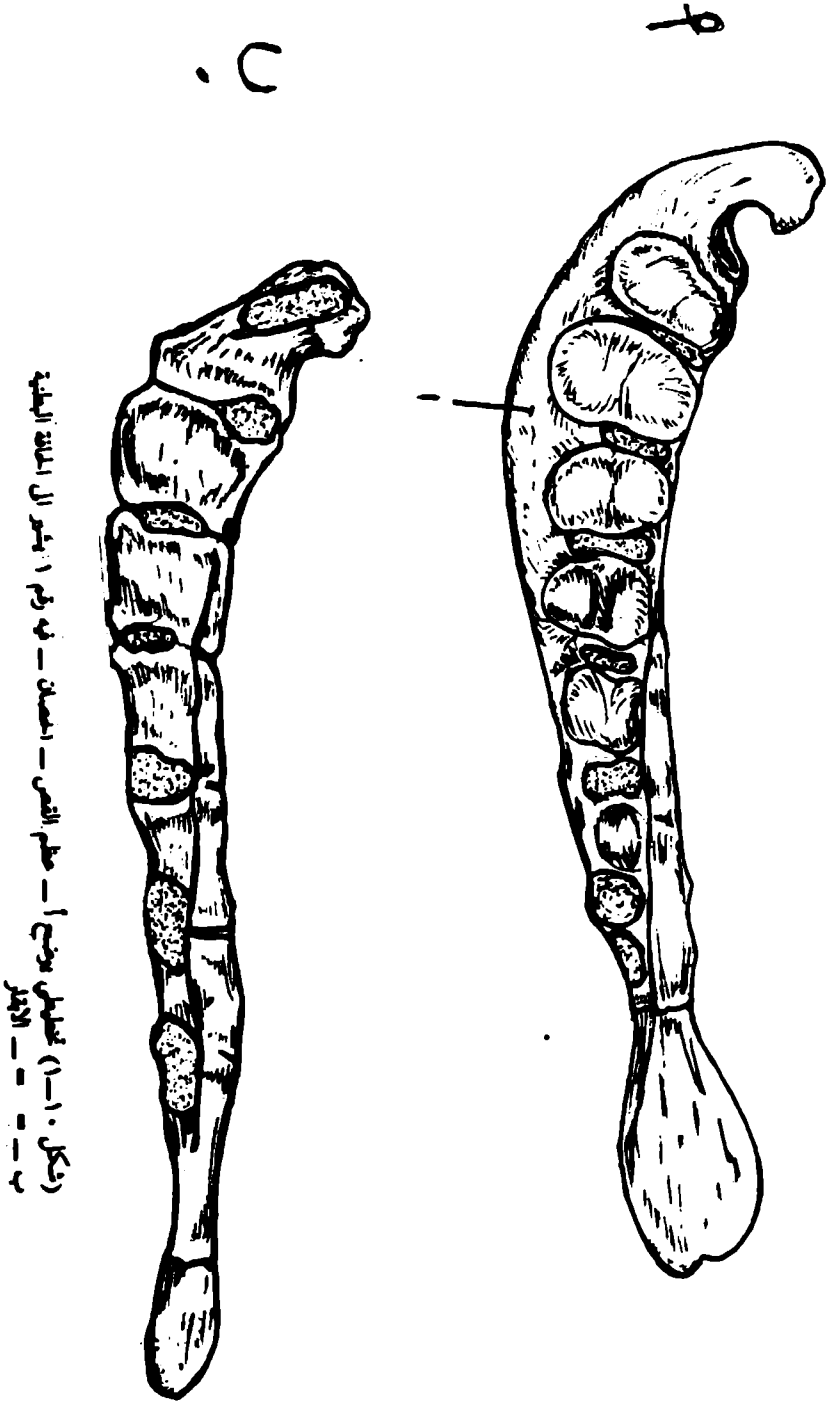
الضلع

عظم مملوطة ومنحنية تعمل على تكوين جداري الصدر الوحشيين (الجانبيين) تنظم بصورة متسلسلة زوجيا وتقابل الفقرات الصدرية بالعدد. يتم فصل كل ضلع ظهريا مع فقرتين صدريتين متجاورتين ويتواصل بطنيا (للاسفل) بواسطة غضروف الضلع. يطلق على الضلع التي يتم فصل مع عظم القص بواسطة غضاريفها بالضلع القصبة او الحقيقية اما الضلع التي تأتي بعد سلسلة الضلع السابقة حيث لها نهايات حرة او طليقة ولا تتصل مع غضروف مجاور فانها تعرف بالضلع الطافية وهناك مجموعة من الضلع التي لا يتم فصل مع القص بل تتصل بواسطة غضاريف مع بعضها البعض مكونة القوس الضلعي تعرف هذه الضلع باللاحقة او غير الحقيقية (الكاذبة) ويطلق على الاحياز بين الاضلاع بالفسح او الاحياز بين الضلعية.

الضلع التودجي هو ذلك الجزء العظمي من الضلع. اما شكلا فانه يشمل الجزء الغضروفي ايضا ويتألف من جسم ونهايتين احدهما فقارية والاخرى قصبية. اما غضاريف الضلع فهي سيقان من الغضروف الزجاجي (الشفاف) تعمل على تواصل الضلع. يتم فصل غضاريف الضلع الحقيقية (القصبية) مع عظم القص مباشرة بينما تتراكم غضاريف الضلع اللاقصبية (الكاذبة) فوق بعضها البعض مكونة القوس الضلعي. ليس لغضاريف الضلع الطافية اتصالا مع ما يجاوره.

القص :- شكل (١٠-١)

عظم وسطاني التوضع يكمل هيكل الصدر بطنيا ويتم فصل مع الضلع القصبية وحشيا ويتألف من عدد غير ثابت من القطع القصبية معتمدا على نوع الحيوان وترتبط تلك القطع فيما بينها بواسطة غضروف في الحيوان البالغ. يختلف شكله مع اختلاف شكل الصدر بوجه عام ومع تطور عظمي الترقوة في الحيوانات التي لها ترقوة بشكل خاص ويعرف الجزء الامامي من القص بالمقبض القصي الذي يعتمد على وجود عظمي الترقوة والمقبض يكون واسعا وقويا عندما يكون عظما الترقوة متطوران. ويتم فصلان مع المقبض القصي (في الانسان) ويكون المقبض صغيرا ومضغوطة وحشيا (من كلا الجانبين) عندما لا يمتلك الحيوان عظمي ترقوة (كما هو الحال في الحصان) او دائري (كما هو الحال عند الكلب). يتم فصل الزوج الأول من الضلع مع هذا الجزء من عظم القص ويطلق على الجزء الذي يلي المقبض بالجسم الذي يتميز وحشيا بوجود سطوحات مقعرة عند ملتقى القطع القصبية للتم فصل مع غضاريف الضلع القصبية ويطلق على النهاية الذيلية للقص بالتواء الخنجري وهناك صفيحة غضروفية تمتد ذيليا (للخلف) من التواء الاخير تكون الصفيحة رقيقة وعريضة عند الخيول والابقار وضيقة وقصيرة عند الكلاب.



(شكل ١٠٠) عظام اليد اليمنى - عظم القوس - العظام - في رسم اليد اليمنى - العظام اليمنى
 ب - - - الأضراس

يتركب هيكل الصدر من الفقرات الصدرية ظهرها والضلوع وغضابيفها وحشياً والقص بطنياً ويتخذ تجويف الصدر شكلاً مخروطياً غير منتظم الشكل ومضغوطاً وحشياً (من كلا الجانبين) وبصورة خاصة جزؤه الأمامي. سقفه أطول بكثير من جداره البطني أو أرضيته. تحاط الفتحة الأمامية مدخل الصدر من الأعلى بواسطة الفقرة الصدرية الأولى ومن الجانبين بواسطة الزوج الأول من الضلوع والغضابيف الضلعية ومن الأسفل بواسطة مقبض القص.

أما الفتحة الذيلية فإنها تحاط بواسطة الفقرة الصدرية الأخيرة ظهرها والزوج الأخير من الضلوع وقوسه والجزء الأمامي للتواء الخنجري.

عظام الأطراف الصدرية: شكل (١١-١)

يتألف الطرف الصدري من أربعة مناطق، ولكل منطقة عظمها أو عظامها وهي كالآتي
أولاً: حزام الكتف

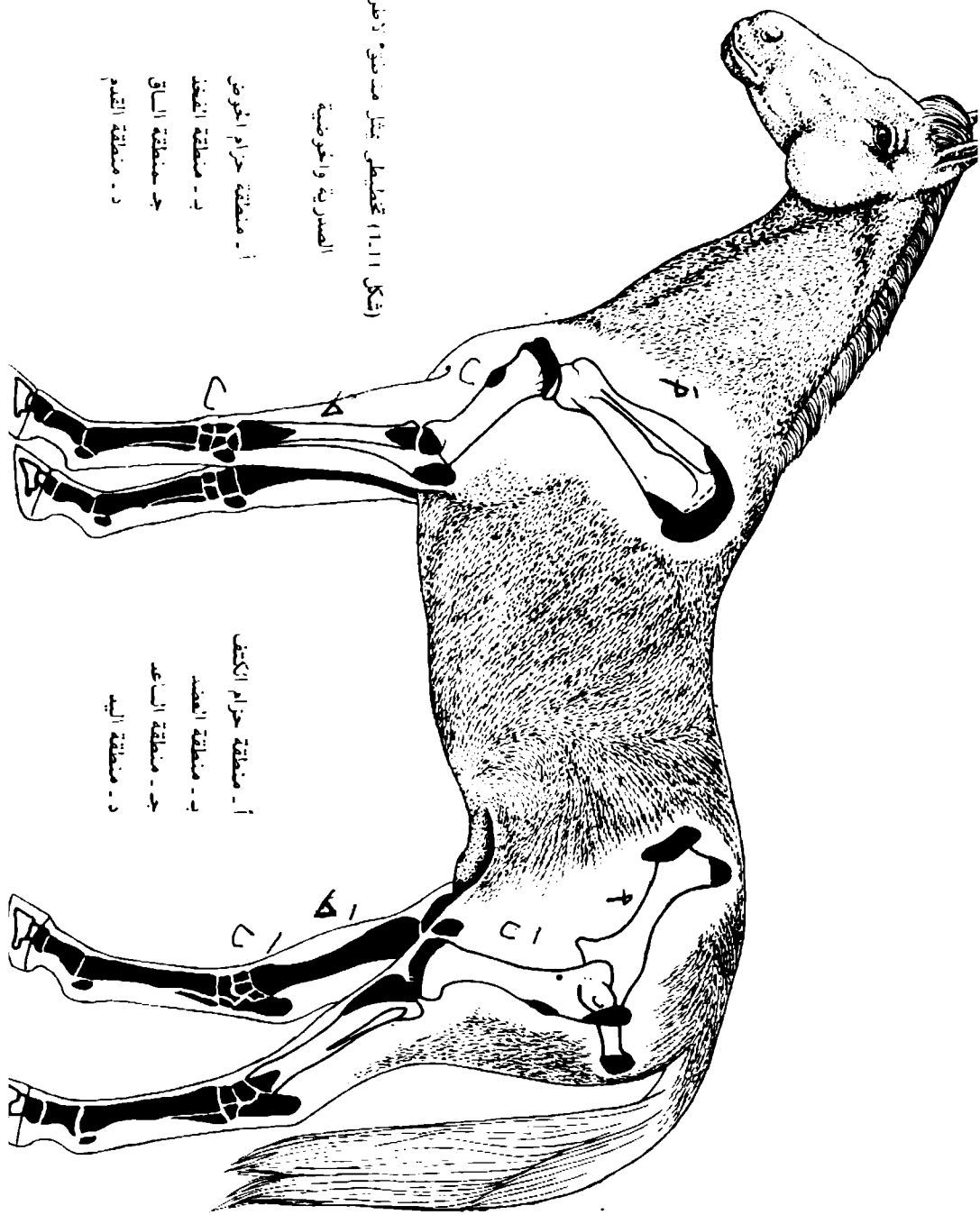
عندما تكون تامة التطور فإنها تتألف من عظام ثلاثة وهي اللوح والعنصر الغراني والترقوة. يوجد - في الثدييات المستأنسة - عظم واحد وهو اللوح كامل التطور فيه اتحد العنصر الغراني بينا الترقوة أما غير موجودة أو موجودة كمعظم اثرى مطمور في العضلة العضدية الدماغية لذلك لا يوجد تفصل للكتف مع الهيكل المحوري. للوح عظم مفلطح مثلث الشكل، يتميز بوجود سطحين أحدهما يواجه جدار الصدر الجانبي (الضلوع) يعرف بالسطح الأنسي والآخر يواجه الخارج يعرف بالسطح الوحشي الذي له بروز مقوس إلى منخفضين بواسطة شوكة اللوح منخفض فوقه ومنخفض تحته.

ثانياً: منطقة العضد

تحتوي على عظم واحد يعرف بالعضد وهو عظم طويل يتميز بوجود جسم ونهايتين أحدهما دانية (قريبة من الجسم) والأخرى قاصية (بعيدة عن الجسم) تمتلك النهاية الدانية رأس مدور وهو وجه مفصلي للعضد مع التجويف العناني للوح. أما للنهية القاصية فتوجد البكرة للعضد مع الكعبرة والزند والمكحلين.

ثالثاً: منطقة الساعد:

لنطقتي الساعد عظمين هما الكعبرة والزند يختلف العظامان في حجمهما وقابليتهما على الحركة. يكون العظامان في الإبهام والخنول متحدان. الكعبرة عظم طويل اسطوانى الشكل يقع أمام الزند ويقوم باسناد الجسم. للكعبرة نهايتين وجسم يمتد باتجاه عمودي للعضد مع الرسغ. أما الزند فهو عظم أصغر حجماً من سابقه، في وضع العظمين الطبيعي يوجد حيز بينهما يعرف بالحيز بين العظام لمنطقة الساعد.



(شكل 11.11) تخطيطي يثل منمنقة لأضراف
المصرية وأخرضية

- أ - منمنقة حزام الخوض
- ب - منمنقة الفخذ
- ج - منمنقة الساق
- د - منمنقة القدم

- أ - منمنقة حزام الكتف
- ب - منمنقة العضد
- ج - منمنقة الساعد
- د - منمنقة اليد

وإبعاً : منطقة اليد

تقابل منطقة يد الإنسان وتتركب من أجزاء ثلاثة وهي الرضع والمشط والسلاميات.

الرسغ

تناظر رسغ يد الإنسان وتشمل مجموعة من العظام تقصيرة وعددها النموذجي ثمانية وتتضم في صفين مستعرضين وهما النصف الداني والنصف القمحي. تسمي عظام النصف الداني من الجانب الكعبري وإلى الجانب الزندي (من ضمن الخارج) وهي الكعبري والموسطاني والزندي والأضائي، أما عظام النصف القمحي فهي الأول والثاني والثالث والرابع.

المشط لمنطقة المشط نموذجيا خمسة عظام واحد لكل سلامةة وهي عظام طويلة وتعرف من الجانب الكعبري وللجانب الزندي (من الداخل للخارج). يوجد هذا النظام عند الكلب بالرغم من ان عظم المشط الأول اصغر بكثير من العظام المشطية الأخرى. أما الثاني والخامس فهما مختزلان. وهناك اختزال كثير بالعدد في الحيوانات الأخرى لذلك فهناك رتبة فردية الأصابع مثل الحصان ورتبة شفعية الأصابع لحيوانات إحصان. تختفي في الحصان كل من عظمي المشط الأول والخامس.

أما الثالث فهو الظيفي والسائد والكبير ويحمل أصبعاً واحداً بينا عظام المشط الثاني والرابع فهما مختزلان كثيراً. في الحيوانات شفعية الأصابع فهما عظام المشط الثالث والرابع هما الرئيسان ويحملان أصبعين كاملي التخلق وهما مندججان.

الأصابع: تناظر أصابع الإنسان وعددها خمسة ونعرف بالعدد من الجانب الكعبري وللجانب الزندي بالمقابل لعظام المشط. موجود عددها الكلي (النموذجي) عند الكلاب. بينا عند الأبقار والخنازير نجد ان الأصبعين الثالث والرابع كاملا التخلق ويعملان على اسناد الجسم. بينا الثاني والخامس فهما مختزلان. يمتلك الحصان أصبعاً واحداً الذي يمثل الأصابع الثالث لاسلافه خماسية الأصابع. وهيكل الأصبع الكامل التخلق ثلاثة سلاميات وعظام سمسمانية معينة وهي السلامة الأولى (الدانية) التي تتمفصل مع عظم المشط دانيا والسلامية الوسطى (الثانية) والسلامية القاصية (الثالثة) تحاط السلامة الأخيرة بالحافر في حالة الخيول والظلف في حالة الأبقار إحاطة مطابقة لشكل السلامة. **العظام السمسمانية:** زوج لكل أصبع توجد طوال مسارات أوتار العضلات او في المحافظ المفصالية في مواقع حيث وجود زيادة في الضغط. توجد اساسا عند الجانب القابض للمفصل المشطي السلامي ويؤلف بكرة لتوتر القابض. أما العظام السمسمانية

القاصية فتتوضع بين وتر العضلة قابضة الاصبع الغائرة والمفصل الذي بين السلامية الوسطى والقاصية. ليس هناك عظم سمسماني قاصي عند الكلاب الذي له عظم سمسماني صغير على الجانب الباسط للمفصل المشطي السلامي وغالبا ايضا عند المفصل بين السلامي الذاتي.

عظام الأطراف الحوضية : (شكل ١١-١)

يتألف انطرف الحوضي من اربعة مناطق. ولكل منطقة عظمها او عظامها وهي كالآتي:—

اولا: حزام الحوض:—

يتألف من عظمي الكفل شكل (١٢-١) لكلا الجانبين والعجز والفرقات العصصية الثلاثة الأولى.

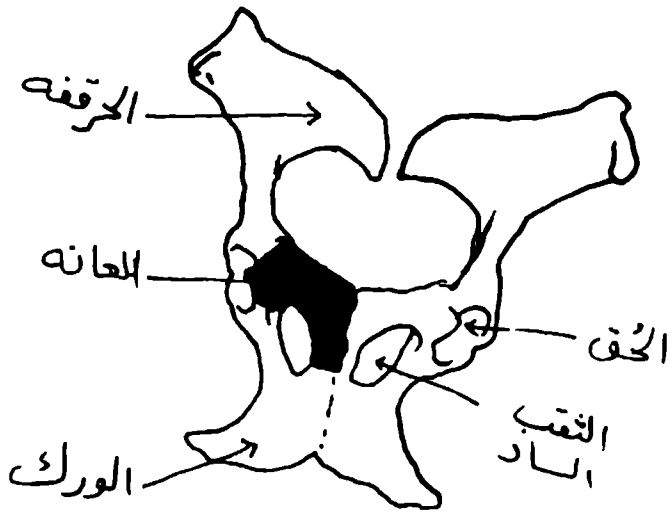
عظم الكفل (الحوض) اكبر العظام المفلطحة في الجسم. يتركب كل عظم من ثلاثة عظام رئيسية وهي الحرقفة الذي يقع للاعلى وللأمام والورك الذي يقع للأسفل وللخلف والعانة والذي يقع بطنيا وللأمام. تندمج اجسام العظام الثلاثة عند اليافع مكونة عظم الكفل.

الحرقفة، جزء متسع يمتد من الحق وللأمام ليقع في جدار الحوض الوحشي يعرف جزوه المتسع بالجنح الذي بدوره يتميز بان له سطحان احدهما ظهري ويعرف بالكفل (الألوي) والثاني بطني ويعرف بالحوضي. وللآخر سطح خشن للتمفصل مع عظم العجز.

الورك: هو ذلك الجزء من عظم الكفل والذي يمتد من الحق وللخلف ويقع عند الجزء الخلفي لجدار الحوض البطني حافته الذيلية تقابل نظيرتها من العظم المقابل مكونة كلاهما القوس الوركي. يدخل الورك في تكوين الجزء الذليل لعظم الكفل ويدخل في تكوين الحق والثقب الساد والارتفاق الحوضي ويقسم الى الجسم الذي يشترك مع العظمين الآخرين في تكوين الحق ويقع وحشيا نسبة للثقب الساد. والفرع الذي يتمفصل مع فرع العظم المقابل عند الارتفاق الحوضي.

العانة:

يمتد من الحق وباتجاه انسي ليقابل عظم العانة للجانب الآخر ولتتمفصل معه عند الارتفاق الحوضي (الارتفاق العاني) ويقع عند الجزء الأمامي للحوض ويتألف من جسم وهو سميك يشترك في تكوين الحق وفرعين احدهما أمامي والآخر ذليل. تتألف الحافة الذيلية للعانة الجزء الأمامي للثقب الساد.



(شكل ١٢-١) تخطيطي يوضح عظمي الكفل

ملاحظات المقارنه:

الحيول:

لجناح الحرقفة خط كفلي.

الابقار والاعمام:

للحدبة الوركية بروزات ثلاث الثقب الساد واسع وللارتفاق الحوضي حافة بطنية.

الاناث:

(١) — ارضية العظم العاني مقعرة.

(٢) — مخرج الحوض كبير.

الذكور:

(١) — العظم العاني سميك انسيا.

(٢) — ارضية العظم العاني محدبة.

(٣) — مخرج الحوض صغير.

الحق:

تجويف عنابي يستقر فيه رأس عظم الفخذ، يتألف الحق من جزئين. احدهما مفصلي والآخر غير مفصلي (يعرف بالمنخفض الحقي).

ثانيا: منطقة الفخذ:—

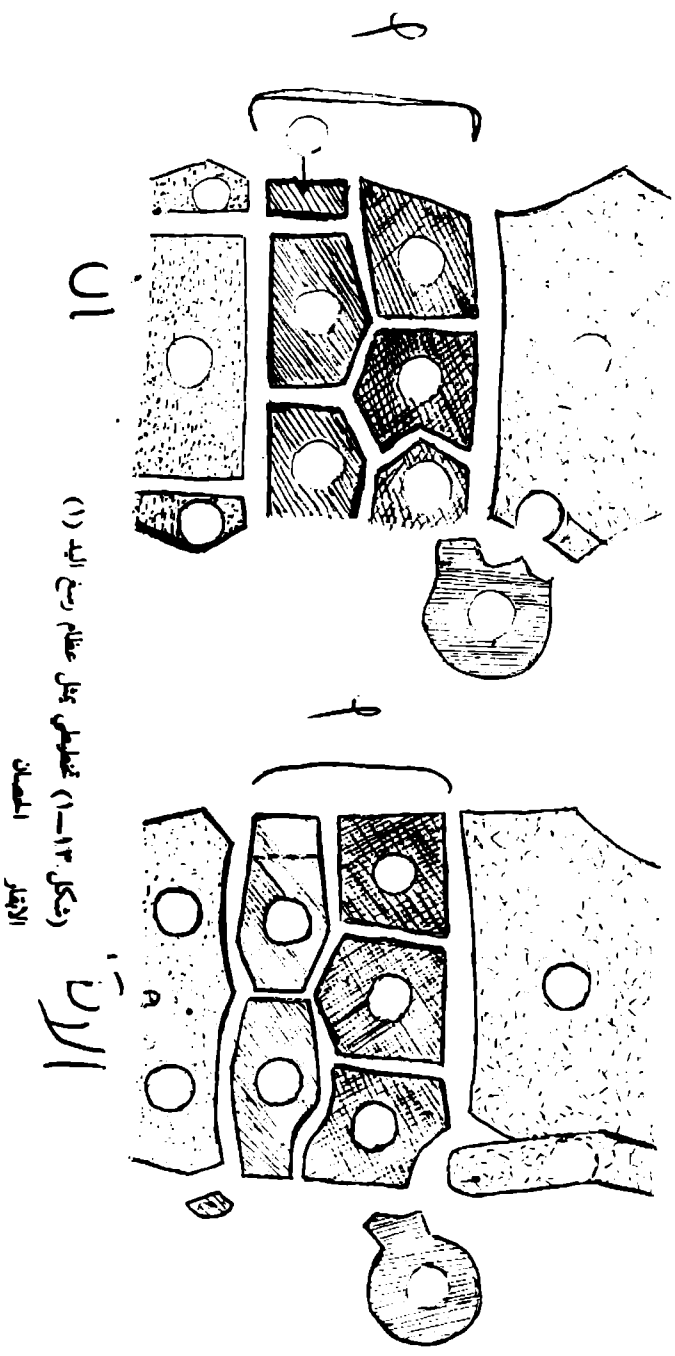
لمنطقة الفخذ عظمين (الفخذ والرضفة). الفخذ وهو عظم طويل وضخم يتمفصل مع الحق من جهة ومع القصبه والرضفة من جهة اخرى. للفخذ جسم ونهايتين احدهما دانية ولها الرأس والمذور الكبير والاخرى قاصية ولها البكرة والمكحلين الانسي والوحشي. والرضفة عظم سمسماني كبير توسط في وتر العضلة ذات الاربعة رؤوس الفخذية. ويتمفصل مع بكرة عظم الفخذ.

ثالثا: منطقة الساق:—

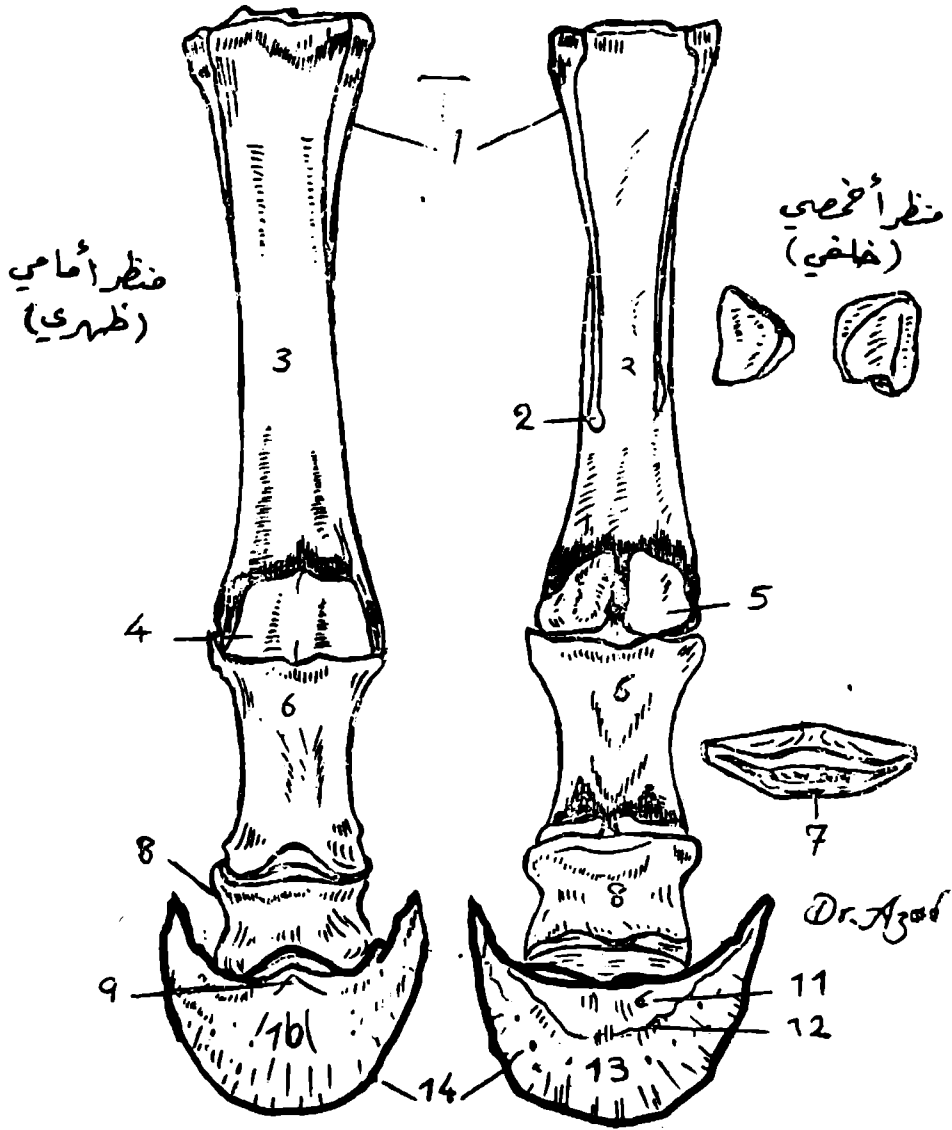
لهذه المنطقة عظمين هما القصبه والشظية. والقصبه عظم منشوري طويل يسند الوزن ويتمفصل مع الفخذ من جهة لتكوينة مفصل الركبة ومع العظم القنزعي (العظم الرسغي القصبي) من جهة اخرى لتكوينه مفصل العرقوب (مفصل رسغ القدم). للقصبه جسم ونهايتين احدهما الدانية التي تمتلك لقمتان وبينهما الشوكة. اما النهاية القاصية اصغر من الدانية ولها سطح مفصلي مطابق تماما لبكرة العظم القنزعي حيث يتركب هذا السطح من حيز وميزاين. ولمنطقة الساق حيز بين القصبه والشظية يعرف بالفسحة بين العظام لمنطقة الساق.

رابعا: القدم:—

تشابه قدم الانسان وتتألف من ثلاثة اقسام وهي رسغ القدم (شكل ١٣—١) ومشط القدم والاصابع او الاصابع (شكل ١٤—١).



(شكل ١٣-١) تقاطع طول عظام ريش اليد (١)
البرسيم القمحان



١٠ - لقمة ١١ - حفرة بين لقتين
 ١٢ - الحفرة المنوية
 ١٣ - العرف المنوي

(شكل ١٤-١) تخطيطي يوضح عظام المشط والاصابع عند الجول

١ - عظم المشط الصغير
 ٢ - نهاية المشط الصغير
 ٣ - عظم المشط الكبير (الوظيفي)
 ٤-٥ - العظام السميان
 ٦ - السلامية الأولى - ٧ - العظم السمياني القاصي
 ٨ - السلامية الثانية - ٩ - التوء (الشاحص) للسلامية الثالثة

يحتوي رسغ القدم والعقوب على مجموعة من العظام القصيرة التي تعدادها ٥-٧ في الحيوانات المختلفة وتنظم في صفيين احدهما قاصي والاخر داني يتركب الداني من عظمين والصف القاصي من اربعة عظام وعندما يكون هناك سبعة عظام سفية كما هو الحال عند الكلاب والخنزير فان العظم الرسغي المركزي يكون متوسطا بين الصفيين الانفي الذكور. عظام مشط القدم والاصابع نشأت على وجه العموم تلك التي تم شرحها في الهيكل العظمي للاطراف الصدرية.

الجمجمة شكل (١٥-١) و (١٦-١)

على العموم للجمجمة ككل شكلا اهراميا ذو اربعة جوانب، قاعدته تكون للخلف. وعند ذكر الجمجمة علينا ان لانضع الفك السفلي ولا العظم اللامي في الحساب. تعمل الجمجمة كواسطة لحفظ الدماغ واعضاء الحس (الابصار والشم والسمع والموازنة والتنفوق)، وكفتحات لمرور الهواء والغذاء. يعني المصطلح قحف الجمجمة تلك العظام التي يستقر فيها الدماغ وتعمل على حفظه باستثناء الفك السفلي والوجه. والجمجمة تتركب من:—

اولا: عظام القحف

وهي عظام مفردة مثل القنالي (القفوي) والوتدي والمصفاوي اضافة الى عظام مزدوجة وهي الجداري والجبهي والصدغي.

ثانيا: عظام الوجه:

بدورها تعمل على تكوين هيكل لتجهيف الفم والانف اضافة الى استنادها البلعوم والحنجرة وجذر اللسان وتشمل عظام مفردة وهي الميكي والفكي السفلي واللامي وعظام مزدوجة وهي الفكي العلوي (الفقسي) والقاطمي والحنكي والجنامي والدمعي والانفي والوجني شكل (٩).

وعند وصف الجمجمة ككل فانها تحمل المميزات الاتية:—

١- السطح الظهري او الجبهي:

يتكون بواسطة العظام الجزء القشري للعظم القفوي وبين الجداري والجداري والجبهي والانفي والقاطمي.

٢- السطح الوحشي:

والذي يقسم الى ثلاثة اقسام وهي الدماغية والفقسي.

٣- السطح القاعدي او البطني:

فيتكون من العظم القفوي تحته قليلا يوجد بروز يعرف بالبروز القفوي الخارجي.

٥- قمة الجمجمة:

تتكون من اجسام العظام القاطعي والفك السفلي حاملة الاسنان والقواطع.

٦- التجويف الدماغى:

يضم الدماغ واغشيته واوعيته وهو تجويف صغير وبيضاوي الشكل.

٧- للجمجمة ثقب متعددة مختلفة الاحجام وهي لخروج ودخول الاعصاب والوعية الدموية.

٨- للجمجمة جيوب (احياز) هوائية.

٩- التجويف الانفي، مسلك طولي يمتد خلال الجزء الظهرى للوجه ومقسم الى قسمين ايمن وايسر بواسطة الحاجز الانفي.

عظم الفك الاسفل: (شكل ١٧-١)

او عظم الفك، اكبر عظام الوجه. يتألف من نصفين عند الولادة يندجان في غضون ٢-٣ شهور ويوصف كعظم واحد (مفرد) يحمل اسنان الفك الاسفل ويتمفصل بواسطة نتوء اللقمة بالجزء القشري للعظم الصدغي على كل جانب تمفصلا زليا. يتألف عظم الفك من جسم وفرعين عموديين يعتبر الجسم الجزء السميك والاقصى والذي يحمل الاسنان بدوره يتركب من الجزء القاطعي الطاحنى. اما الفرعين كل فرع على جانب وهما الجزء العمودي والمتسع ليجهز مناطق ارتباطات العضلات القوية.

العظم اللامى شكل (١٨-١)

يقع العظم اللامى بصورة رئيسية بين فرعى عظم الفك الاسفل ولكن يمتد جزءه الظهرى للخلف. يرتبط بالنتوء الابرى للجزء الصخرى للعظم الصدغي بواسطة بروزين من الغضروف، ويسند جذر اللسان والبلعوم والحنجرة ويتركب من عدة اجزاء وهي:-

(١) - الجسم.

(٢) - النتوء اللسانى.

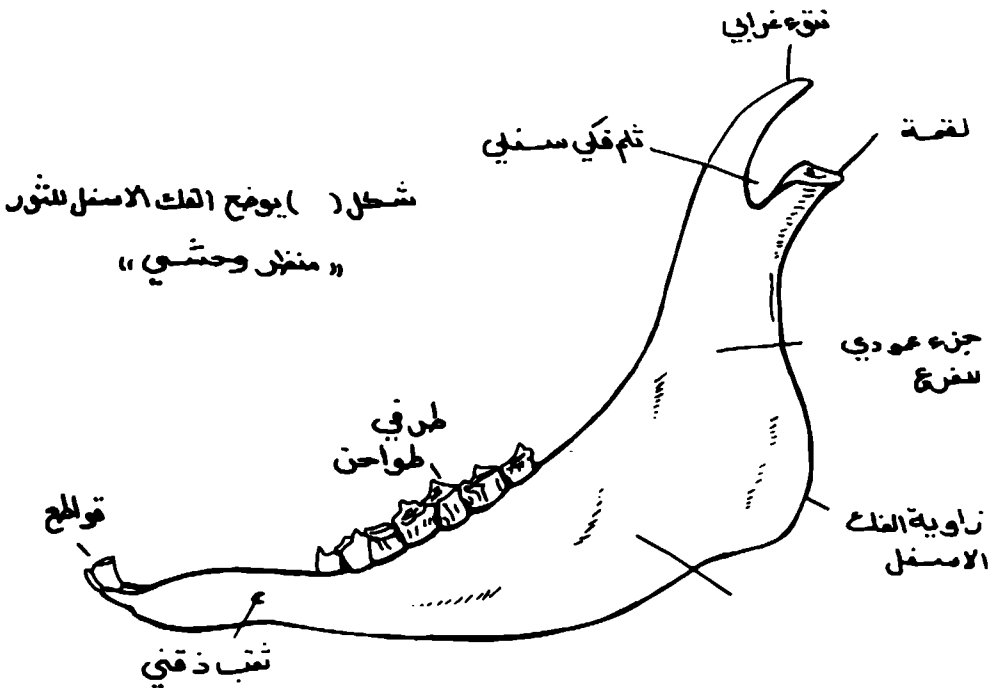
(٣) - النتوءان الدرقيان.

(٤) - القرنان الصغيران.

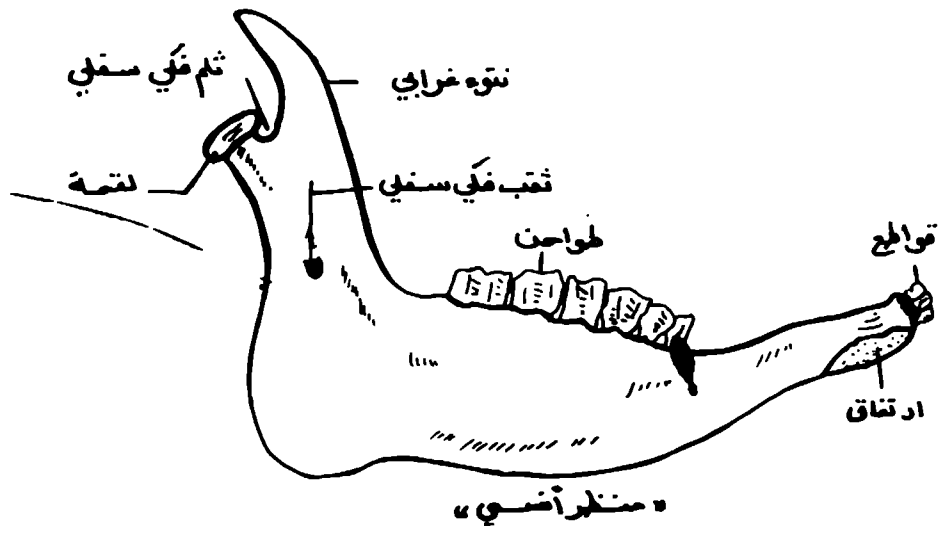
(٥) - النتوءان الابريان.

الجيوب الانفية (شكل ١٦-١)

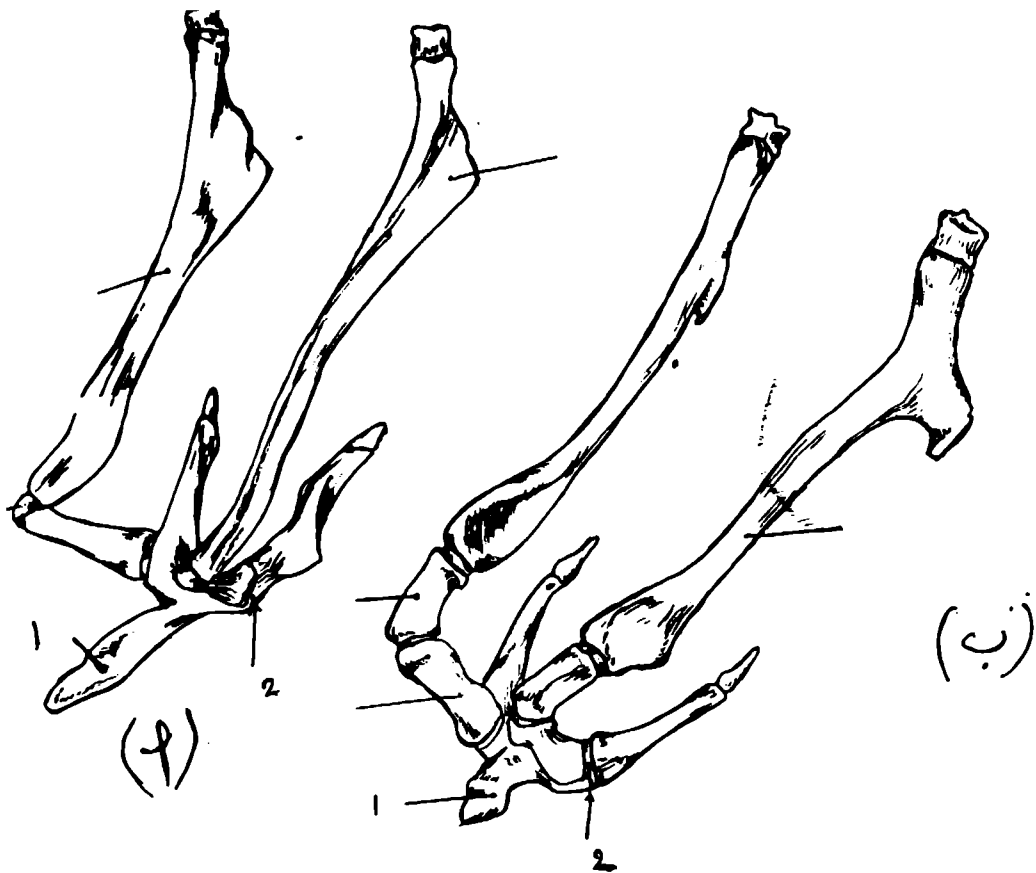
الجيوب الانفية هي تجاويف مملوءة بالهواء في بعض عظام الجمجمة يتركب جدران تلك التجاويف من عظام صلدة مبطنة بغشاء مخاطى سمحاقى متواصل مع الغشاء المخاطى المبطن لتجويف الانف. لبطانة التجاويف خلايا طلائية مطبقة كاذبة ومهدبة تحتوى على غدد اقل عددا مما هو عليه في تجويف الانف وهي مصلبة النوع كليا. تتخلق الجيوب



شكل (١٧) يوضح الفك الاسفل للتور « منظر وحشي »



(شكل ١٧-١) يوضح الفك الاسفل للتور



(شكل ١٨-١) تخطيطي بوضع العظم اللامي أ - الحصان ب - الأبقار
 ١ - تنوء لساني ٢ - جسم العظم اللامي

الانفية كنمو خارجي من تجويف الأنف، لذلك فإنها تصب في ذلك التجويف بصورة مباشرة أو غير مباشرة. يختلف اتصال الجيوب الأنفية مع تجويف الأنف باختلاف نوع الحيوان واستنادا إلى مصيها لذا فبالإمكان تقسيم الجيوب إلى مجموعتين رئيسيتين هما:—

(١) — الجيوب التي تصب في المسلك الأنفي الأوسط.

(٢) — الجيوب التي تصب في الجزء الظهري الذيلي (الخلفي) لتجويف الأنف.

وعلى وجه العموم هناك ستة أزواج من الجيوب الأنفية هي الجيب الفكّي العلوي (الفمّي) والوتدي والجيبّي والحنكي والمخاري الظهري والأوسط والبطني.

الباب الثاني المفاصل

علم المفاصل:— يبحث في دراسة شكل ووظيفة مفاصل الجسم.
المفصل:

يتكون من اتحاد عظمين او غضروفين او اكثر بواسطة نسيج اخر. يعتبر العظم الجزء الاساسي لاغلب المفاصل. في بعض الحالات يوجد مفصل بين عظم وغضروف او بين غضروفين.

اما الوسيط الاتحادي فهو اما ان يكون:—

أ — نسيج ليفي.

ب — غضروف.

ج — مزيج من كليهما.

يطلق للارتباط العضلي على ارتباط القائمة الصدرية بالجذع والرأس والعنق بواسطة عضلات فقط.

النوع المفاصل

يتم تصنيف المفاصل على اساس:—

اولا: تشريحي

تبعا الى شكل المفصل ونوعية الوسيط وشكل السطوح المفصالية التي يتكون منها المفصل.

ثانيا: وظيفي

تبعا لكمية ونوع الحركة في تلك المفاصل. لذلك فبالامكان تصنيف المفاصل الى ثلاثة انواع استنادا للوسيط الاتحادي وهي كالآتي:

١ — المفاصل الليفية:

فيها وسيط الارتفاق مكونة من نسيج ليفي وبسبب قصر النسيج فلا وجود للحركة مطلقا لذلك تعرف مثل هذه المفاصل بالمفاصل الليفية او الثابتة (عديمة الحركة) مثل مفاصل قحف الجمجمة. لهذا النوع من المفاصل ثلاثة اشكال هي:—

أ — الدرز:

مصطلح يطلق على مفاصل العظام المطلحة للجمجمة. يختلف شكل الحافات المتفصلة من موقع لآخر فهناك الدرز المسنن والدرز الصدغي والدرز المستوي.

ب — الاتحاد الرباطي:

في هذه الحالة يتخذ النسيج الليفى شكل غشاء بين عظمين متقابلين يعرف بالرباط بين العظام كما هو بين اجسام عظام المشط عند الخيول.

ج - المفصل المسماري:

يطلق على ارتباط عظام نسيج الاسنان مع اللثة في الفكين الاسفل والاعلى بالمفصل المسماري.

٢- المفاصل الغضروفية: شكل (٢-١)

هي مفاصل فيها وسيط الاتحاد عبارة عن غضروف مثال ذلك المفاصل بين اجسام الفقرات حيث وجود غضروف ليفي على شكل اقراص تعرف بالاقراص بين القفارية. الحركة قليلة في هذا النوع من المفاصل لذا تعرف بالمفاصل شبه المتحركة.

٣- المفاصل الزلالية: شكل (٢-٢) و(٢-٣)

هي مفاصل فيها وسيط الاتحاد عبارة عن نسيج ضام وعائي. تتميز هذه المفاصل بحركتها الحرة والطلاقة. لذلك فهي تعرف بالمفاصل المتحركة او حقيقية. لهذه المفاصل تراكيب تدخل في تكوين المفصل الزلالي وهي كالآتي:-

أ - السطوح المفصالية:-

ملساء وتختلف في الشكل.

ب - الغضروف المفصلي:-

غطاء فوق السطوح المفصالية وهو زجاجي (شفاف) النوع.

ج - المحفظة المفصالية:-

تركيب انبوبي الشكل متصل نهايته حول السطحين المفصلين المتقابلين للمحفظة المفصالية طبقتين، احدهما خارجية ليفية والاخرى داخلية زلالية تعمل على افراز مادة لزجة تعرف بالزلال الذي يطلي الغضاريف المفصالية.

د - الاربطة:-

سرايط او اغشية من النسيج الليفي الابيض تأتي فوق المحفظة.

هـ - الاقراص والاهلة المفصالية:-

وهي صفائح ليفية تقع بين الغضاريف المفصالية داخل المفصل.

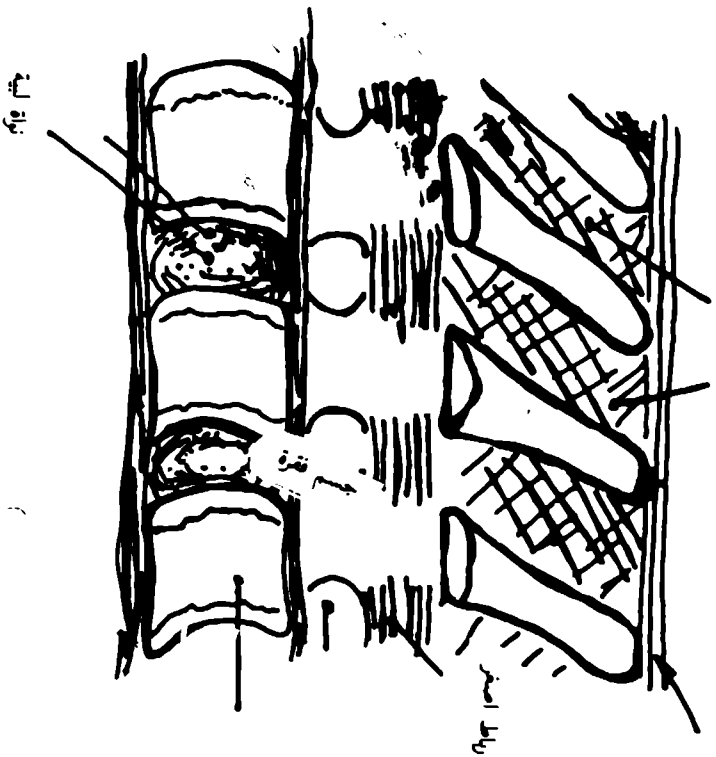
و - الغضروف الهامشي (الحالي):-

حلقة غضروفية تحيط حافة التجويف المفصلي تزيد من عمق التجويف المذكور.

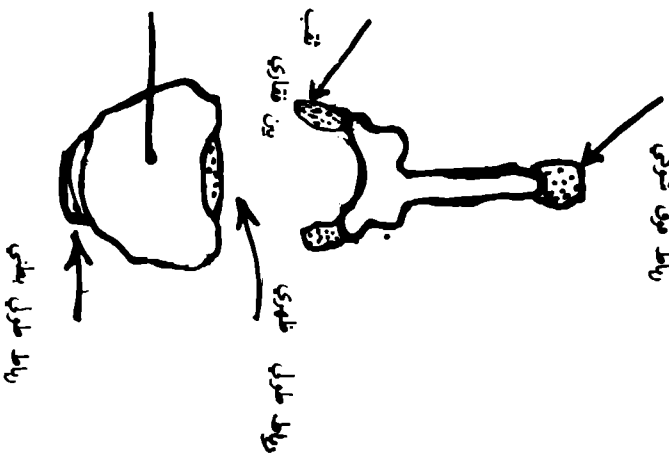
ز - الاوعية والاعصاب:-

تعمل الشرايين على تكوين صفائر حول المفاصل الكبيبة وتحمر فروعاً لنهايات العظام والمحفظة المفصالية. للطبقة الزلالية شبكة متاسكة من الشعيرات الدموية وهذه تؤلف ثنيات حول حافات الغضاريف المفصالية ولا تدخل فيها. كذلك الاوردة تؤلف صفائر.

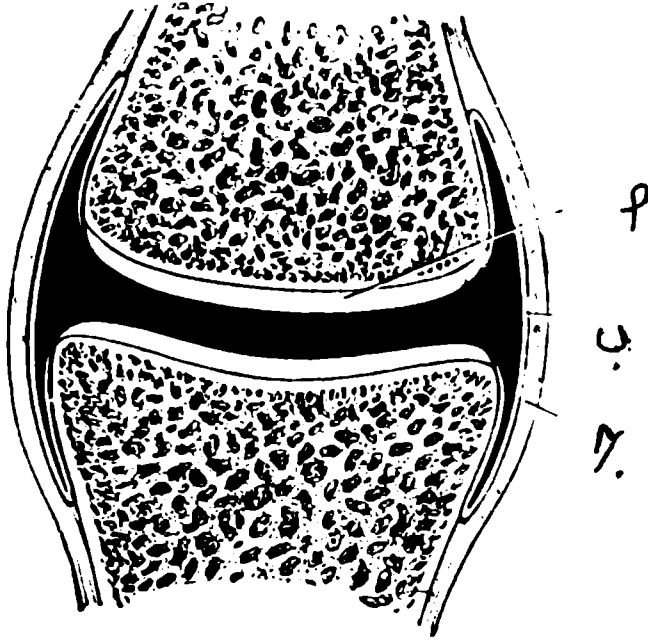
رباط بين شوكي



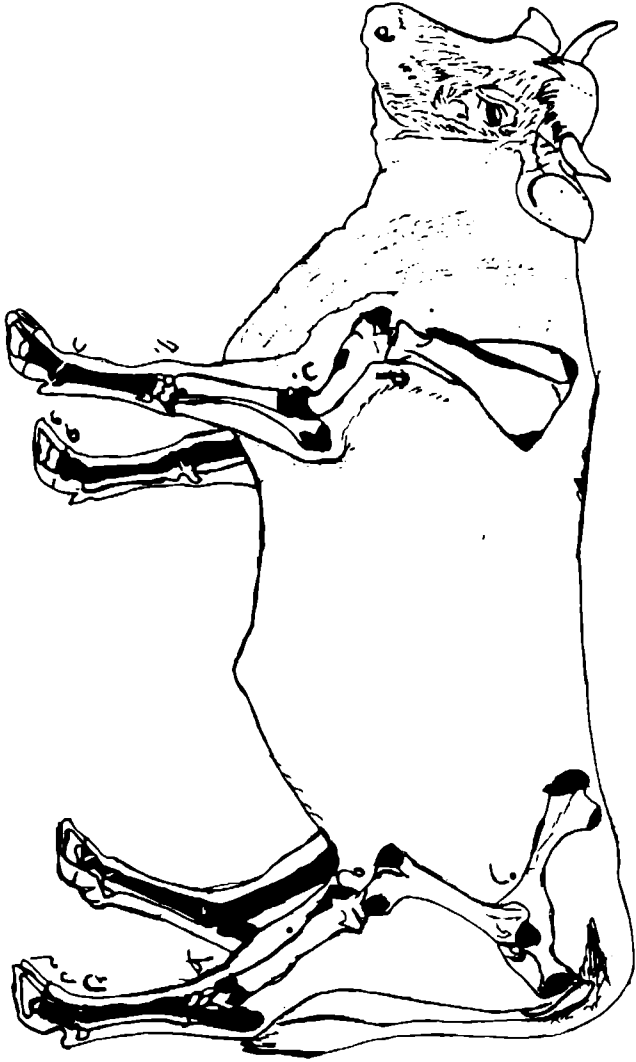
رباط فوق شوكي



(شكل ٢-١) تمطيطي بخل المفاصل المفرونية (بين اجسام الفقرات)



(شكل ٢-٢) قطاع تخليطي لمفصل زلالي أ — غضروف مفصل ب — طبقة زلاية للمحافظة المفصالية
ج — طبقة ليفية للمحافظة المفصالية



(فكل ٣-٤) أسماء المفاصل الزلالية للهيكل الارضي (أ) الكف (ب) البروق (ج) مفاصل ريش
 اليد (د) المرفق - العنق السامي - هـ ل، اليد ودم الثوراني ز. الكفل ح. الركبة ط. مفاصل ريش
 القدم ك. العنق السامي

حركات المفاصل الزلالية

للمفاصل الزلالية حركات متعددة وهي كالآتي:—

١- الحركة الزلقية:

تحدث عندما تكون السطوح المتقابلة للعظام المتفصلة مستوية (مفلطحة) بوعما فالحركة المتوقعة هي انزلاق عظم على اخر مثل المفصل بين الرضفة وبكرة عظم الفخذ.

٢- الحركة الزاوية:

تحدث عندما تكون احد السطوح المتقابلة للعظام المتفصلة على شكل بكرة او اهليل لذا فالحركة المتوقعة هي القبض والبسط مثل المفصل المرفقي.

٣- الحركة الدورانية:

هي الحركة التي فيها يتكون مخروط قاعدته على الارض وقمته في جسم الحيوان المتحرك مثال ذلك المفصل بين رأس عظم الفخذ والحق عند الانسان.

٤- الحركة اللقمية:

هي حركة موضعية مثل حركة رأس عظم الفخذ (كرة) داخل تجويف (الحق) مثال ذلك مفصل الكفل.

مفاصل القائمة الصدرية

نظرا لعدم وجود عظم ترقوة في الخيول والابقار فالاطراف الامامية ترتبط عضليا بجسم الحيوان.

مفصل الكتف: شكل (٣-٢)

مفصل زلالي بسيط، المفصل بين التجويف العنابي لعظم اللوح ورأس عظم العضد.

مفصل المرفق: شكل (٤-٢)

مفصل زلالي مركب يشترك في تكوينه ثلاثة عظام وهي العضد والكعبرة والزند.

مفصل رسغ اليد: شكل (٥-٢)

مفصل زلالي ومركب يتألف اساسا من مفاصل ثلاثة هي المفصل الرسغي، وبين الرسغي والرسغي المشطي.

المفصل المشطي السلامي: شكل (٦-٢)

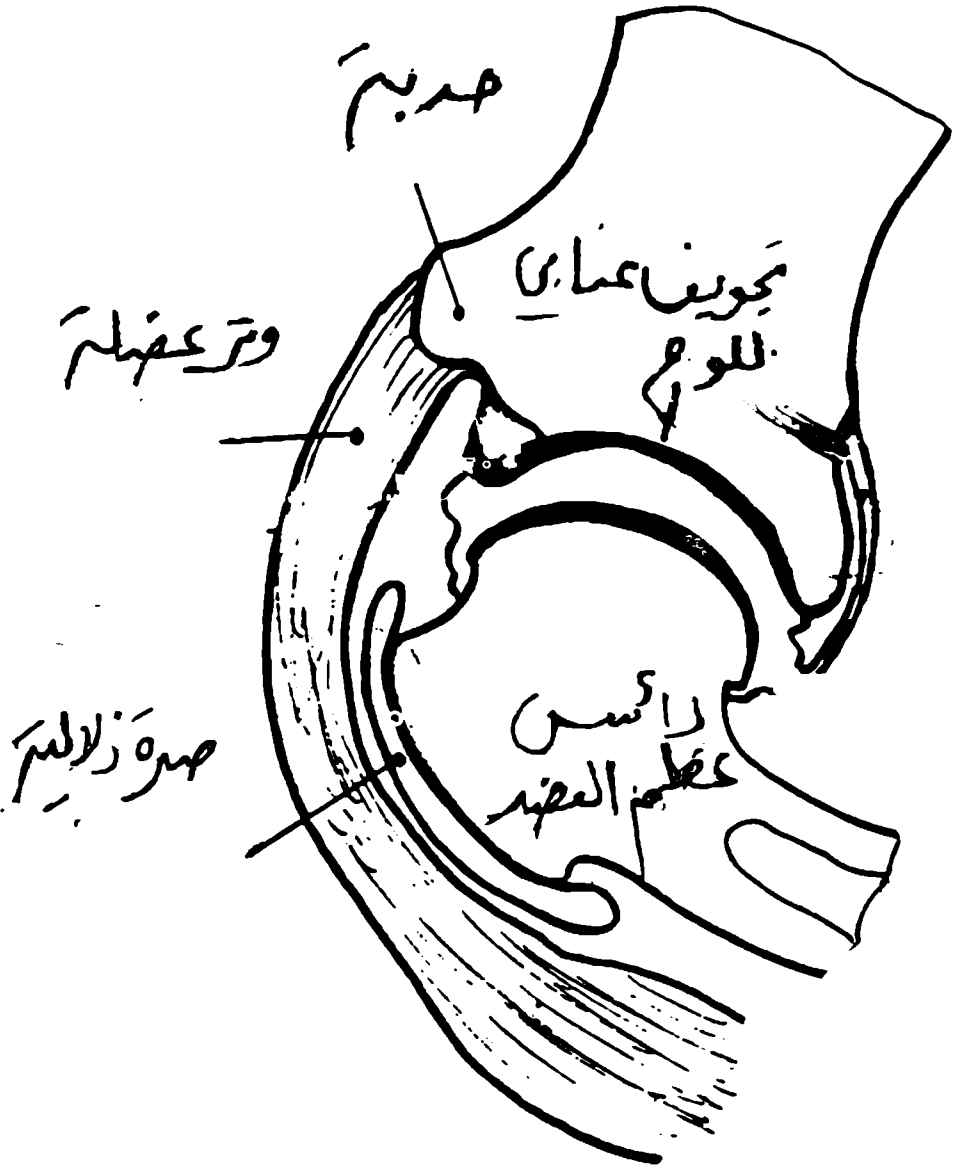
يعرف بمفصل المعقم مفصل زلالي مركب تشترك في تكوينه بصورة رئيسية نهاية عظم المشط القاصية ونهاية السلامية الاولى الدانية يصف لهما العظامان السسمانيان.

المفصل بين السلامي الداني: شكل (٧-٢)

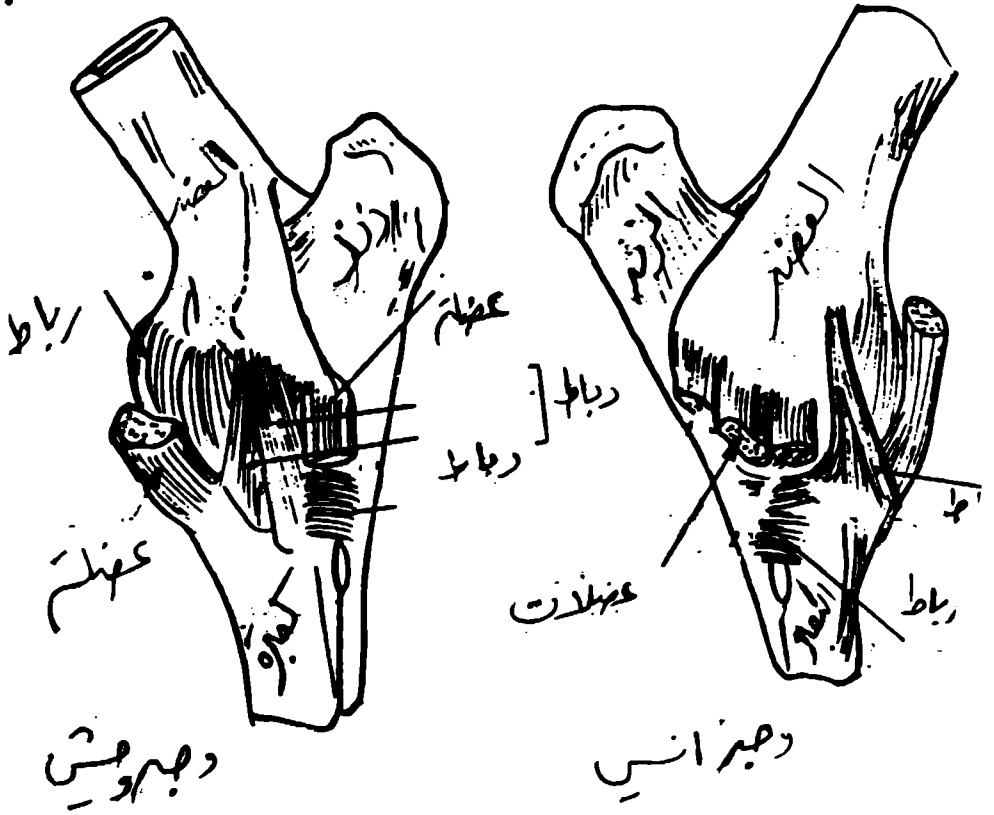
مفصل القيد وهو مفصل زلالي بسيط بين السلامية الاولى والثانية.

المفصل بين السلامي القاصي: شكل (٦-٢) وشكل (٧-٢)

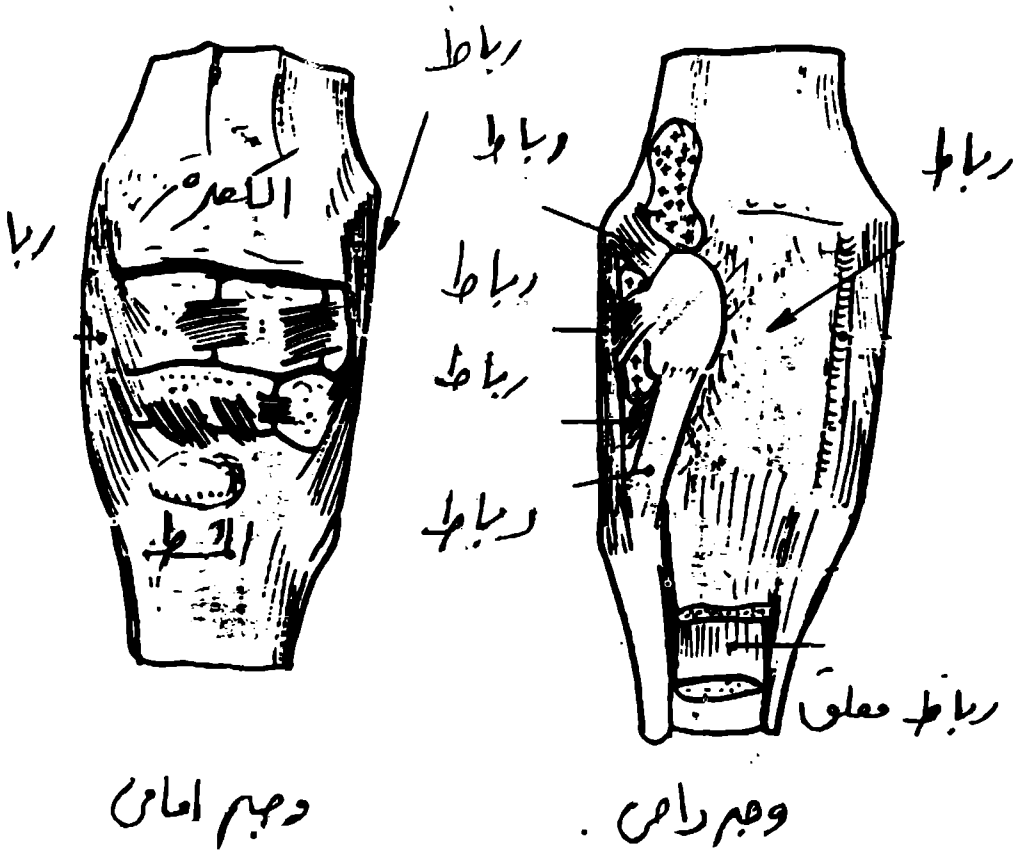
المفصل التابوتي مفصل زلالي مركب تشترك في تكوينه السلامية الثانية والثالثة يضاف لهما العظم السسماني القاصي (الزورقي).



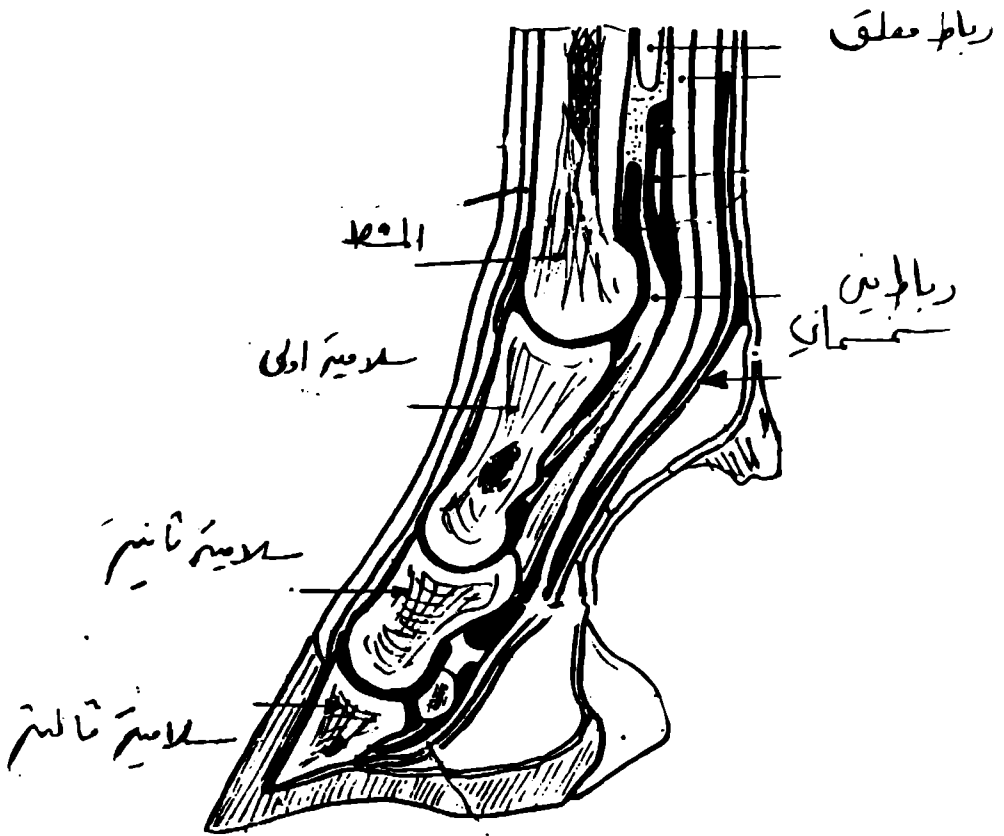
(شكل ٣-٢) يمثل منظر جانبي لمفصل الكتف



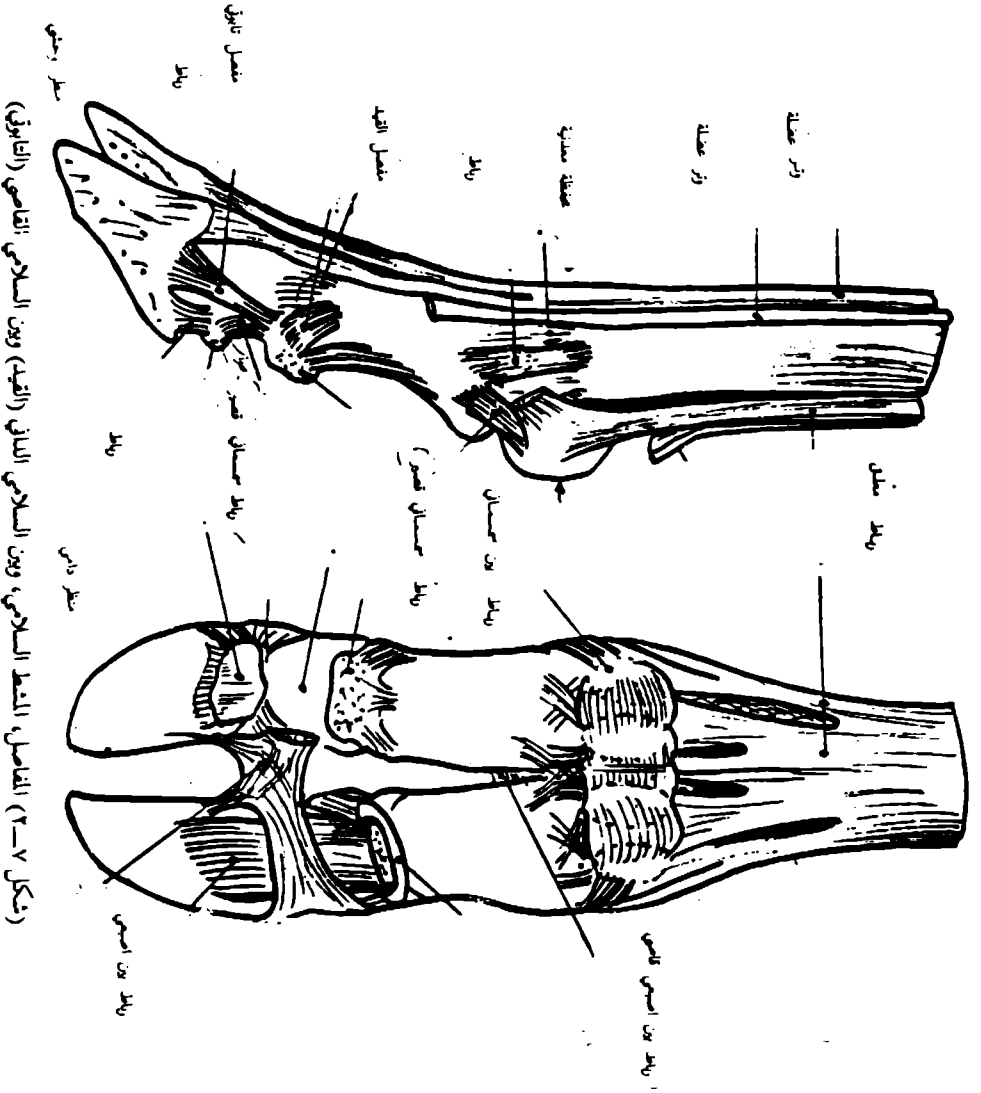
(شكل ٤-٢) يمثل مفصل المرفق



(شكل ٥-٢) يمثل مفصل رسيغ اليد



(شكل ٦-٢) يمثل المفاصل، المشطية، السلامي، بين السلامي الثاني



(شكل ٧-٣) المفاصل، النقط السلامي، وبن السلامي الثاني (القيء) وبن السلامي الثاني (التافوق)

مفاصل القائمة الحوضية:

المفصل العجزي الحرقفي: شكل (٢-٨)

مفصل زلالي، بسيط، يتكون من تمفصل عظم العجز مع جناح عظم الحرقفة.

اربطة حزام الحوض: شكل (٢-٨)

لاقاء نظرة سريعة على حزام الحوض والذي يتكون من عظمي الكفل اللذان يرتفقا بطنيا وتمفصلان ظهريا مع العجز.

وعظمي الكفل يضاف لهما العجز والفقرات الذيلية الأولى والثانية تؤلف مايسمى بالحوض العظمي. في الحالة الرخوة توجد مجموعة من الاربطة التي لها علاقة وثيقة بالمفصل العجزي الحرقفي والاربطة كالاتي:—

١— الرباط العجزي الحرقفي الظهري.

٢— الرباط العجزي الحدبي العريض.

٣— الرباط الحرقفي القطني.

مفصل الكفل: شكل (٢-٩)

مفصل زلالي بسيط يتكون من تجويف حتى عظم الكفل ورأس عظم الفخذ.

مفصل الركبة: شكل (٢-١٠)

مفصل زلالي مركب يتكون من العظام نهاية عظم الفخذ القاصية ونهاية عظم القصبة الدانية والرضفة.

المفصل اساسا يقسم الى المفصل الرضفي الفخذي القصي.

مفصل رسغ القدم: شكل (٢-١١)

(العقوب) مفصل مركب يتكون من تمفصل العظام النهائية للقصبة وعظام الرسغ وقواعد عظام المشط ويقسم المفصل الى المفاصل القصي والرسغي. وبين الرسغي والرسغي الشطي.

المفاصل الاخرى التي تلي مفصل رسغ القدم هي نفسها في القائمة الامامية.

مفاصل الصدر

اولا : المفصل الضلعي الفقاري: شكل (٢-١٢)

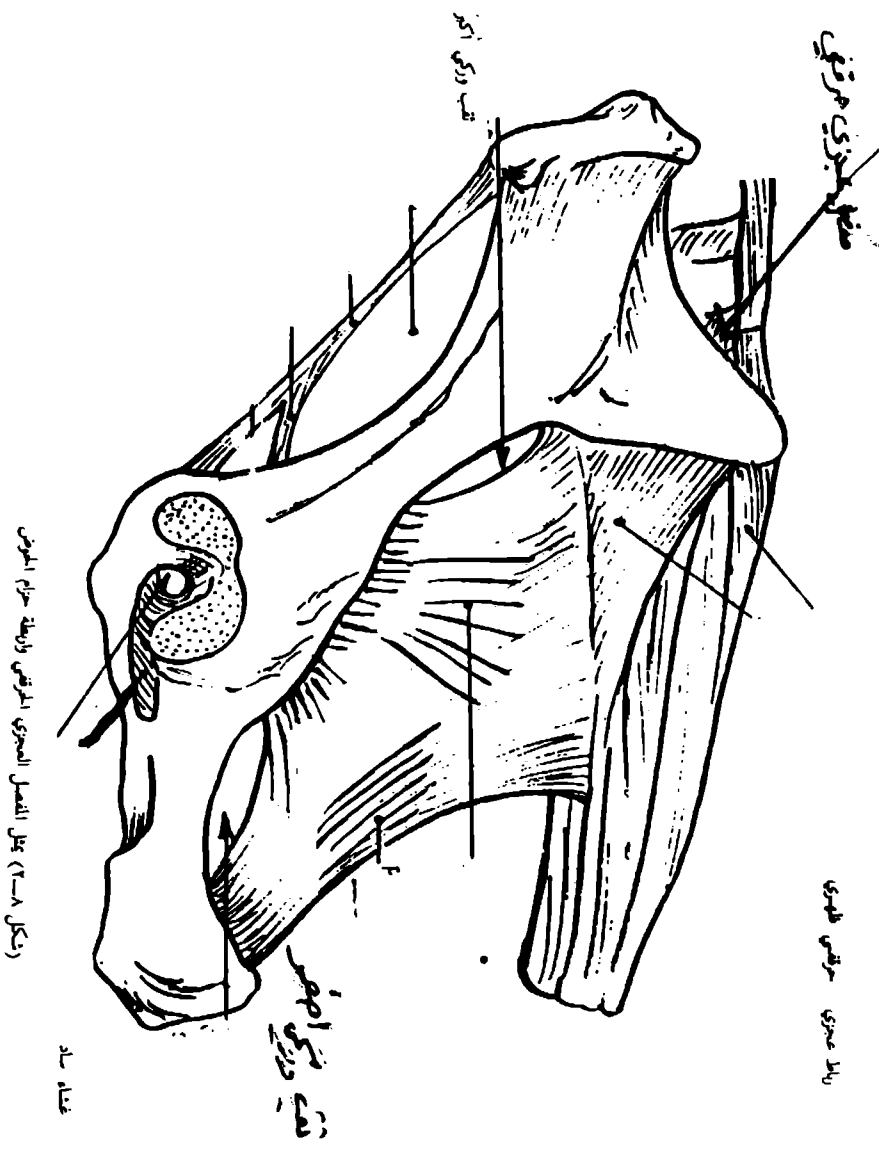
لكل ضلع نهايتين احدهما فقارية والاخرى قصبية. للنهاية الفقارية جسم وحديية لذلك فهناك مفصلين وهما:

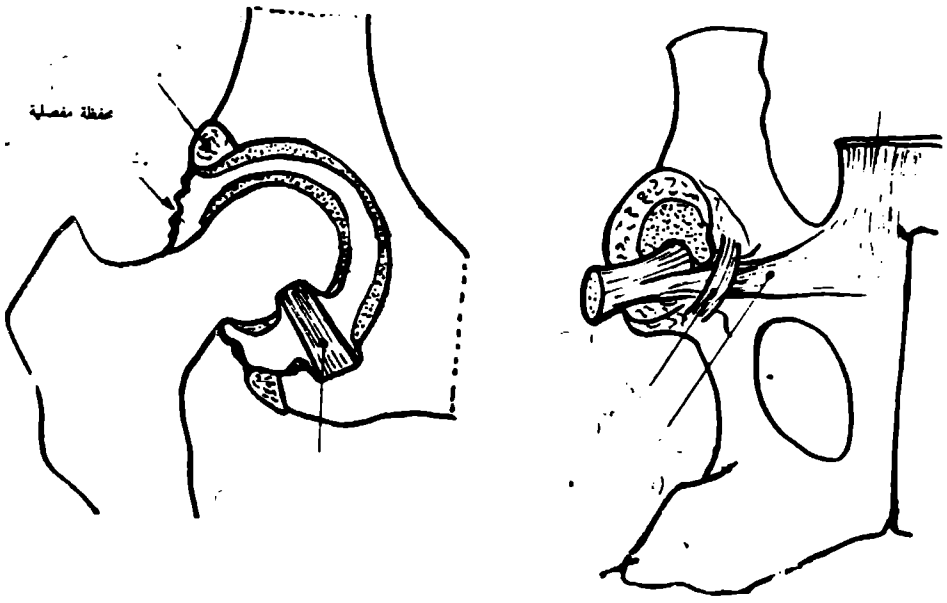
أ — المفصل الضلعي — المركزي

مفصل زلالي، بين رأس الضلع وجسمي فقرتين متجاورتين بين الفقاري.

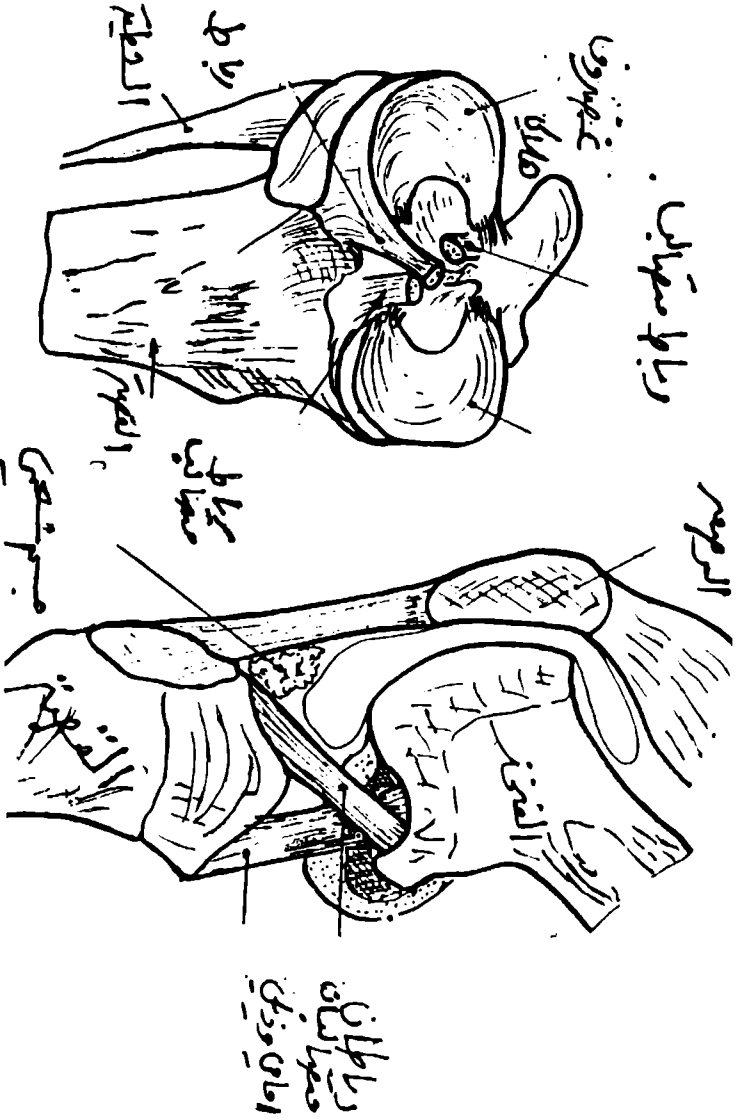
ب — المفصل الضلعي — المستعرض:—

مفصل زلالي، بين حديية الضلع والتوء المستعرض المقابل للضلع.

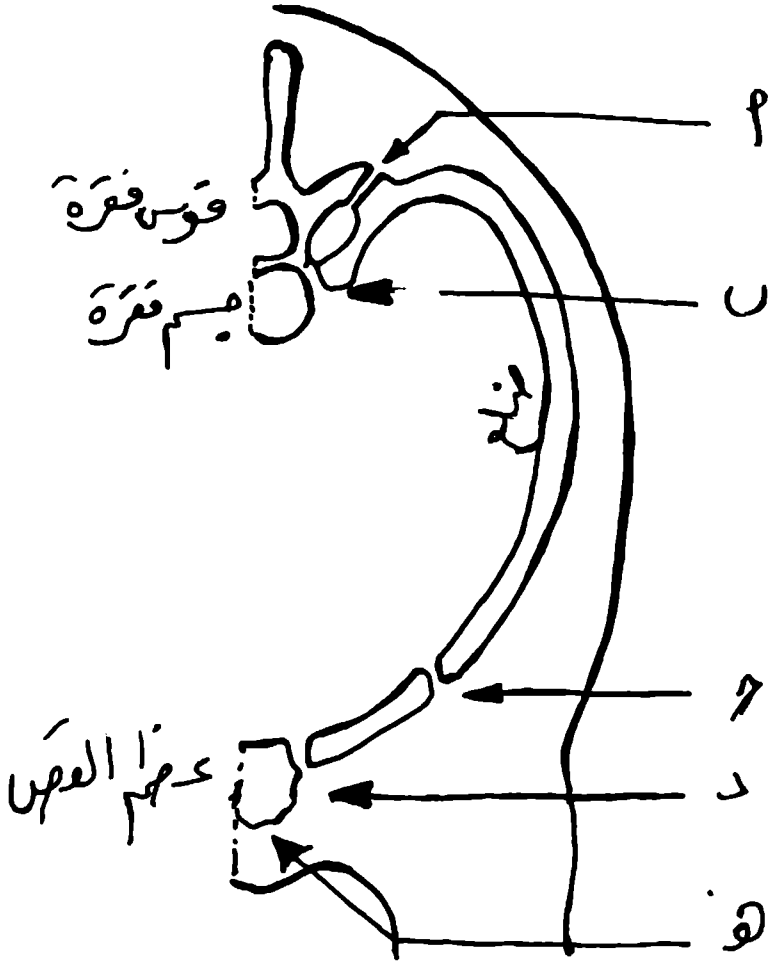




(شكل ٩-٢) مفصل الكتف



(شكل ١٠-٣) مفصل الكفة



(شكل ١٢-٢) المفاصل الخاصة بالصدر

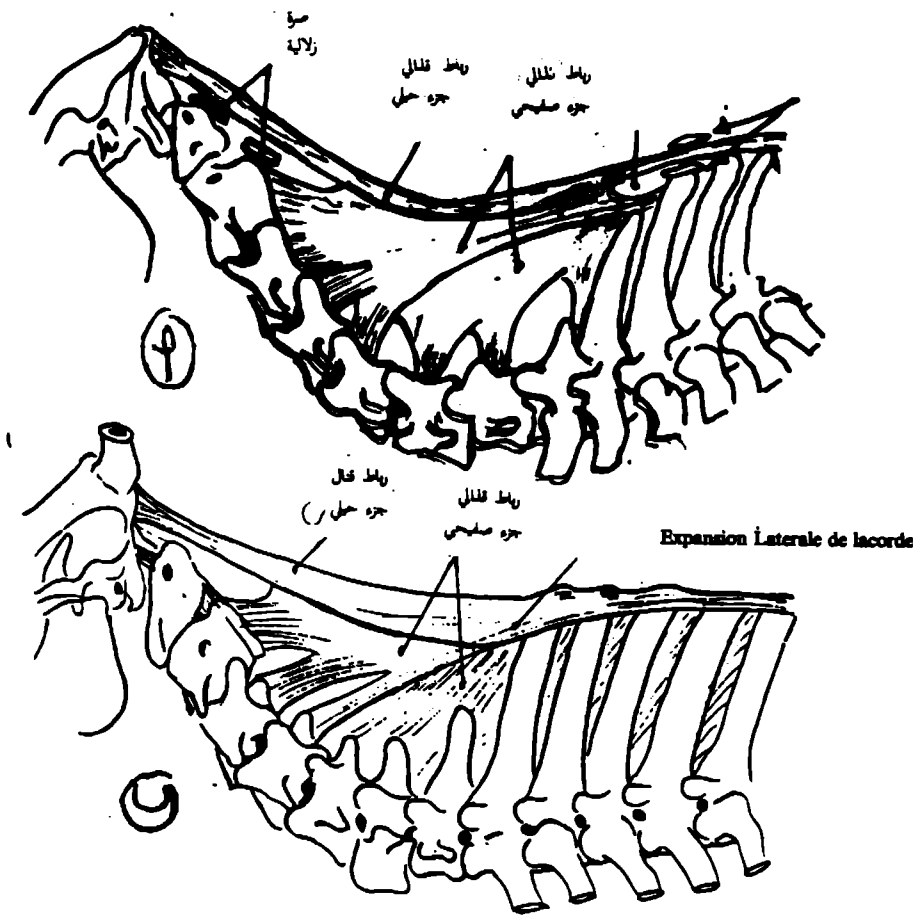
أ - مفصل ضلعي مستعرض

ب - مفصل ضلعي مركزي

د - مفصل ضلعي غضروفي

هـ - مفصل ضلعي قوسي

مفصل ضلعي فقاري



(شكل ١٣-٢) تخطيطي يمثل الرباط القطني (القفري) عند الحصان أ - والإنسان ب -

ثانياً المفصل الضلعي – الغضروفي:–

مفصل ليفي يتكون من تمفصل النهاية القاصية لكل ضلع مع الغضروف الضلعي .

ثالثاً المفصل القصي – الضلعي:

مفصل زلالي يتكون من تمفصل النهاية القاصية لغضروف (الخاص بالضلع الحقيقي) مع القص.

رابعاً المفاصل القصية:

مفاصل غضروفية بين القطع القصية التي تتعرض فيما بعد لعملية التعظم.

المفاصل بين الفقرات:

المفاصل بين الفقرات هي:

أ – بين اقواسها وهي زلالية النوع .

ب – بين اجسامها وهي غضروفية شبه متحركة الأوساط بين اجسامها هي اربطة واهمها الرباط القفوي او القذالي الذي يمتد من الرأس والى شوكات الفقرات العنقية ولغاية شوكة الفقرة الصدرية الثانية يتواصل باسم الرباط فوق الشوكي . (شكل ١٣-٢).

مفاصل الجمجمة

اولاً المفصل الصدغي – الفك السفلي:

مفصل زلالي، يتكون من تمفصل الفك السفلي مع العظم الصدغي كل وجانبه .

ثانياً مفاصل الجمجمة المتعددة ليفية النوع:

ثالثاً المفاصل اللامية:

١ – المفصل الصدغي اللامي .

تمفصل غضروفي بسبب وجود وسيط الالتحام عبارة عن عارضة غضروفية كل وجانبه ويتكون المفصل من العظم اللامي والعظم الصدغي اضافة لوجود مفاصل بين اجزاء العظم اللامي ايضا .

الباب الثالث

العضلات

يتناول مبحث العضلات وصف جميع عضلات اجسام الحيوانات بلوتارها وصفافاتها. وتتكون العضلات من خلايا عضلية (الياف عضلية) تتميز بقدرتها على التقلص والانبساط.

من ناحية الشكل والوظيفة تصنف العضلات الى ثلاثة انواع هي:-

١- العضلات الملساء

وتعرف العضلة الملساء احيانا باسم العضلة الغير مخططة او الغير ارادية او الحشوية. وتكون بصورة رئيسية ككتل من خلايا مغزلية تقع في جدران الاعضاء الحوضية مثل الرحم والامعاء. وفي جدار الاوعية الدموية وفي الغدد ومقلة العين وبصلات الشعر في الجلد.

هذا النوع من العضلات يعمل تحت سيطرة الجهاز العصبي الذاتي ولا قدرة للحيوان على التحكم في نشاطها.

العضلة القلبية

عضلة مخططة عرضيا متعددة النوى ومستقرة ومتجمعة على شكل كتل غير منتظمة من الناحية الوظيفية هي عضلة غير ارادية تخضع لسيطرة الجهاز الذاتي ويقتصر وجود هذه العضلة على القلب دون غيره من الاعضاء.

العضلة الهيكلية

هي عضلة ارادية تكون في حزم من الالياف متعددة النوى وتتميز بكونها مخططة طوليا وعرضيا. هذا النوع من العضلات تخضع للسيطرة الارادية للحيوان وتتصل غالبية هذه العضلات الهيكلية بصورة مباشرة او غير مباشرة بعظام الهيكل العظمي وتقلص وانبساط هذه العضلات تشجع حركة العظام مما يؤدي الى القيام بالحركات المختلفة. وتقدر نسبة العضلات الهيكلية في الحيوانات المستأنسة بحوالي $\frac{1}{3}$ الى $\frac{1}{5}$ الوزن الكلي للجسم تقريبا.

تتركب العضلة الهيكلية من كتلة لحمية (جسم) وطرفين ويتكون كل طرف من نسيج ليفي في شكل وتر او صفاق يتصل باحد العظام ويسمى الطرف الاكبر ثباتا اي الطرف المتصل بالعظم الثابت بالمنشأ ويسمى الطرف الاكبر حركة اي المتصل بالعظم الذي يتحرك مقتربا من الاخر اندغاما.

عضلات المجترات

عضلات الرأس

العضلة الانفية الوحشية: (شكل ٣-١)

تكون من جزئين جزء ظهري ينشأ من الغضروف الظهري الوحشي ويندغم في الزاوية الظهرية للمنحني وجزء بطني ينشأ من البروز الافقي للعظم القاطمي ويندغم في الجناح الوحشي للمنخر وتعمل هذه العضلة على توسع دهليز التجويف الانفي والمنخر.
العضلة الثانية: (شكل ٣-١)

في الثور تقع هذه العضلة بين جزئي العضلة الرافعة الانفية الشفوية وتعمل على توسيع المنخر.

العضلة الموسعة الانفية الفمية: (شكل ٣-١)

تقع خلف لبادة الغدد الانفية الشفوية للخطم وتتصل مع العضلة المقابلة في الجهة الاخرى. تعمل على توسيع المنخر.

الرافعة الانفية الشفوية: (شكل ٣-١)

في المجترات تكون هذه العضلة واسعة ورقيقة وتعمل على رفع الشفة العليا والجزء الظهري الوحشي للمنخر.

الرافعة الشفوية العلوية

تنشأ هذه العضلة من الحدبة الوجهية وتنتهي في الخطم وتعمل على رفع المحفظة الشفوية.

المحفظة الشفوية العليا: (شكل ٣-١)

منشأ هذه العضلة مباشرة امام الحدبة الوجهية فوق الطاحنة العلوية الاولى وتعمل على انكماش الجزء الامامي للشفة العليا والجزء البطني الوحشي للمنخر.

المحفظة الشفوية السفلية: (شكل ٣-١) و (شكل ٣-٢)

هي عضلة رقيقة تنشأ تحت العضلة المضغية في الجزء الخلفي للشدق وتعمل على انكماش وخفض الشفة السفلى وجلد منطقة الذقن.

المحيطية الفمية: (شكل ٣-١) و (شكل ٣-٢)

هذه العضلة تعمل كمعضلة عاصرة للشفتين. وتقع بين الجلد والغشاء المخاطي

البوقية: (شكل ٣-١) و (شكل ٣-٢)

في المجترات هذه العضلة تكون متطورة واسعة وتكون الجزء الاكبر من الشدق زاوية الفم حتى نقطة الى الخلف قليلا من الطاحنة الاخيرة وتعمل على سحب زاوية الفم وتساعد في عملية مضغ الطعام.

الوجنية: (شكل ٣-١)

عضلة قوية في المجترات تمتد بصورة مائلة فوق العضلة البوقية باتجاه الشفة العليا وتندمج مع العضلة المحيطية الفمية وتعمل على سحب زاوية الفم.
القاطعية العليا

عضلة ضعيفة عبارة عن حزمة صغيرة في الشفة العليا تعمل هذه العضلة على سحب الشفة باتجاه العظم القاطعي.

القاطعية السفلية: (شكل ٣-١)

عضلة ضعيفة عبارة عن حزمة صغيرة في الشفة السفلى وتقلص هذه العضلة يظهر انخفاض في وسط الشفة السفلى.
الخطم والشفة العليا

الطاحة العليا وتعمل على انكماش الجزء الامامي للشفة العليا والجزء البطني الوحشي المنخر.

الذقنية

توضع هذه العضلة في وسط بروز الذقن وتقلص هذه العضلة يظهر تجعد في الجلد.

العضلات العنقية البطنية

القضية " . . . (رسحل ٣-٣)

سوف من عضلتين تنشأ من الغضروف الزورقي لعظم القص والغضروف الصدري الاول حتى عظم الفك السفلي وتعمل هذه العضلة على قبض الرأس والعنق ودوران الرأس الى الی احد الجهات.

ندبة الدماغية: (شكل ٣-٣)

عضلة رقيقة تمتد على جانبي العنق من الرأس حتى الذراع وتقع بصورة مباشرة تحت الجلد وتمتد من المنطقة القفوية بصورة مائلة فوق السطح الوحشي للعنق والمفصل الكتفي الى الجهة الامامية الوحشية للذراع. وتعمل هذه العضلة على بسط مفصل الكتف وسحب القائمة الصلبة الى الامام عندما يكون الرأس والعنق ثابت.

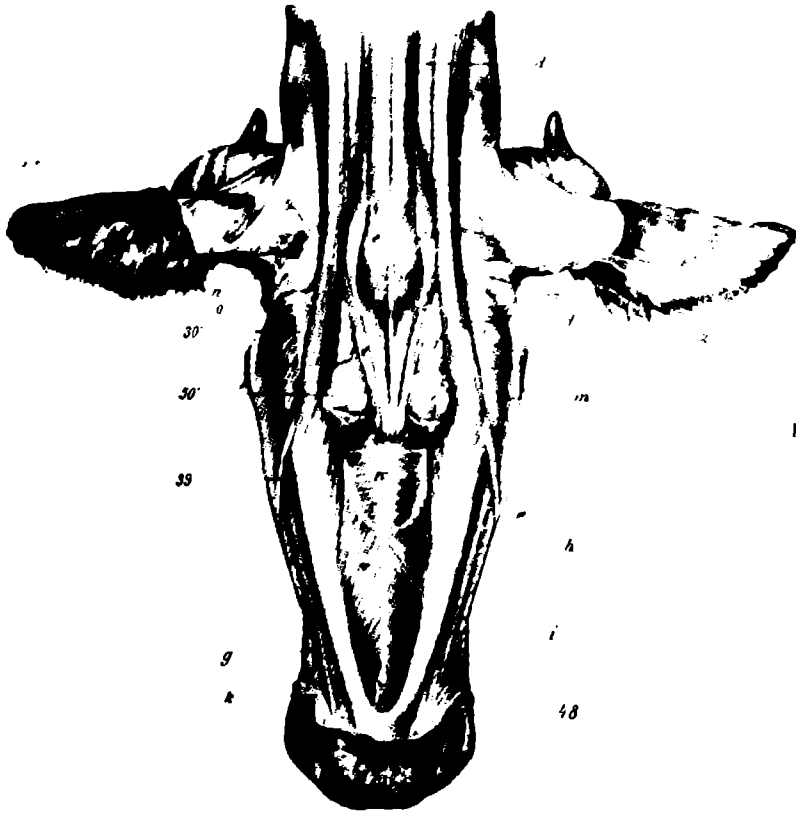
القضية الدرقية اللامية: (شكل ٣-٣)

توضع هذه العضلة على الوجه البطني للرغام مع مثيلاتها على الجانب الثاني فانهم تغطيان الرغام بصورة تامة تقريبا من الجهة البطنية والوحشية وتعمل على سحب العظم اللامي واللسان والحنجرة وتساعد في عملية البلع.



(شكل ١-٣) عضلات رأس الثور، منقروحتي

- | | |
|----------------------------------|--|
| ق.م. - رافعة الانف الشموية | o - بين درعية |
| ط.ط - رافعة الشفة العليا ووترها | o, o - الجزء الجبهي والجزء الصدغي للعضلة الجبهية الدرعية |
| c و c - الناية ووترها | P, P - درعية صيوانية سطحية |
| d, d - خافضة الشفة العليا ووترها | p - وجنية صيوانية |
| E - فمية محيطية | q - درعية صيوانية سطحية (جزء اضافي) |
| F - وجنية - جزء علوي | r - نكفية صيوانية |
| G - وجنية - جزء سفلي | S, S, S - فكية ووترها |
| H - بوقية | t - فصية حلمية |
| I - خافضة الشفة السفلي | u - فصية لامية |
| K - فكية لامية | v - ترقوية حلمية |
| L - مضغية | w - ترقوية قفوية |
| M - عينية محيطية | |
| N - جبية | |



(شكل ٢-٣) عضلات رأس الثور، منظر بطني

- | | |
|---------------------|-----------------------|
| ١- جناح الحاملة | d- قصبية فكية |
| ١- سطح محدب للصيران | d- قصبية حامية |
| ٢- حافة | e- قصبية لامية |
| ٣٠- زاوية الفك | g- وجنية |
| ٣٩- وريد وجهي | h- بوقية |
| ٤٤- نمية نكفية | i- خافضة الشفة السفلى |
| ٤٥- شفة سفلى | k- فمية محيطية |
| ٤٨- زاوية الفم | m- مضغية |
| ٥٠-٥٠ نمية فكية | n- نكفية صيرانية |
| ٥٩- المنجرة | o- وجنية صيرانية |
| | w- فكية لامية |

العضلات العنقية الظهرية الوحشية

الجزء العنقي للعضلة الرباعية المنحرفة والمينية العنقية توصف مع عضلات حزام الكتف العضلة المستننة البطنية العنقية توصف مع عضلات الصدر والعضلة الطويلة الرأسية والطويلة الحاملة توصف مع العضلات الطويلة والعضلة نصف الشوكية الرأسية توصف مع العمود العميق لانتصاب الشوكة.

المستقيمة الرأسية الظهرية الكبرى

تنشأ من شوكة المحور وتدغم في العظم القفوي وتتكون من جزئين سطحي وعميق وتعمل على رفع الرأس والعنق.

المستقيمة الرأسية الظهرية الصغرى

عضلة صغيرة تقع تحت العضلة المستقيمة الرأسية الظهرية الكبرى وتقع بين الحاملة والعظم القفوي وتعمل على رفع الرأس.

الكتلية اللامية: (شكل ٣-٣)

عبارة عن شريط رقيق في المجترات تنشأ من اللقافة العنقية الى الفقرة العنقية الثالثة والرابعة. وتعمل على سحب ورفع العظم اللامي وسحب جنر اللسان.

الاحمعية:

في الماعز والابقار توجد عضلتين احمعيتين واضحتين وهما الاحمعية الظهرية والبطنية اما في الاغنام فتوجد فقط الاحمعية البطنية وتنشأ الاحمعية البطنية من التواء المستعرض للفقرة الثالثة الى التواء المستعرض للفقرة العنقية السابعة وتدغم في الضلع الاول اما الاحمعية الظهرية فتنشأ من التواء المستعرض للفقرة العنقية الرابعة حتى الفقرة العنقية السادسة وتدغم في الضلع الرابع في الابقار والثاني في الماعز وتعمل عضلتي الجانبان على رفع العنق.

الاحمعية الظهرية فتنشأ من التواء المستعرض للفقرة العنقية الرابعة حتى الفقرة العنقية السادسة وتدغم في الضلع الرابع في الابقار والثاني في الماعز وتعمل عضلتي الجانبان على رفع العنق.

الطويلة الرأسية: شكل (٣-٣)

وهي استمرارية للعضلة الطويلة العنقية في منطقة الرأس وتتصل مع كل السطح البطني للفقرة العنقية حتى قاعدة الجمجمة وتعمل على قبض المفصل الحامل القفوي وحفظ الرأس.

المستقيمة الرأسية البطنية

تقع هذه العضلة في الجزء الوحشي للسطح البطني للمفصل الحامض الحامل القفوي

وتنشأ من القوس البطني للاطلس ويندغم بالجزء القاعدي للعظم القفوي وتعمل هذه العضلة على قبض المفصل الحاملي القفوي.

المستقيمة الرأسية الوحشية:

تقع هذه العضلة تحت العضلة الرأسية المنحرفة الامامية وهي عبارة عن عضلة نحيلة تمتد من القوس البطني والجهة البطنية لجناح الحاملة الى النتوء الوداجي للعظم القفوي وتعمل ايضا على قبض المفصل الحاملي القفوي.

الطويلة العنقية:

تقع على السطح البطني للفقرات العنقية والفقرات الخمسة الاولى الصدرية وتعمل على قبض العنق الى الجهة البطنية.

بين المستعرضة العنقية:

تحتل الفراغات بين النتوءات المفصالية والمستعرضة على السطح الوحشي للفقرات العنقية وتعمل على قبض العنق الى الجهة الوحشية.

الطحالية: (شكل ٤-٣)

هي عضلة رقيقة نسبيا كبيرة، مفلطحة، مثلثة الشكل تقع على السطح الوحشي للعنق فوق مستوى الفقرات العنقية وتعمل على رفع الرأس والعنق.

عضلات الجذع

عضلات الفقرات الصدرية والقطنية

الحرقفية الضلعية:

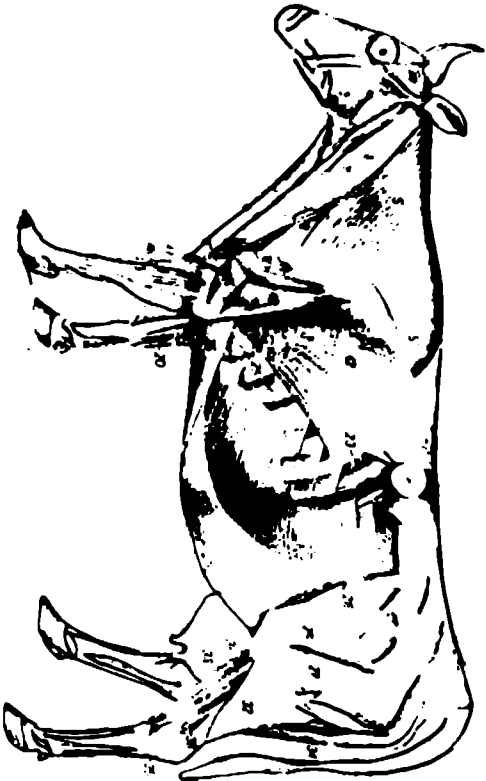
عضلة طويلة مقطعة تمتد عبر سلسلة الاضلاع بالتلاصق مع الحافة الوحشية للعضلة الطويلة.

العضلة الحرقفية الضلعية القطنية نسبيا متطورة في المنطقة القطنية وتنشأ بواسطة الياف وتربية من العرف الحرقفي.

العضلة الحرقفية الضلعية الصدرية تنشأ بواسطة اوتار منفردة من البروزات المستعرضة الثلاثة الاولى للفقرات القطنية وتساعد هذه العضلات في عملية الزفير.

الطويلة:-

تقع هذه العضلة الى الجهة الانسية من العضلة الحرقفية الضلعية وتتكون هذه العضلة من العضلة الطويلة الرأسية والطويلة الحاملة، العنقية الصدرية والقطنية وهي اكبر واطول عضلات الجسم وتمتد من عظم العجز والحرقفية الى العنق وتلأ الفراغ بين النتوء الشوكي انسيا والنتوءات المستعرضة والنهاية الظهرية للاضلاع بطنيا وتعمل العضلات الجانبية معا على بسط الظهر والقطن وتساعدان ايضا في عملية الزفير.



- ٢٤- عجلة عظمية طرية
- ٢٥- زر العجلة القائمة السطحية الاوج
- ٢٦- العجلة القائمة الباروة الاوج

- ٢١- عجلة مسرورة بطنية خارجية
- ٢٥- عجلة مسنة بطنية صلبة
- ٢٦- عجلة صلبة قاذو (عجلة صلبة صاعدة)
- ٢٧- ٢٧- عجلة ذات الرأسين الصغرية
- ٢٧- عجلة كهلبة سطحية
- ٢٧- جره ودملي للعجلة ذات الرأسين الصغرية
- ٢٧- جره ذيل للعجلة ذات الرأسين الصغرية
- ٢٨- عجلة بروزة اللقطة المبهمة
- ٢٩- لقطة عربة والعجلة الرئيسية الوحشية
- ٣٠- عجلة كهلبة وسطى
- ٣١- عجلة نصف الزرية
- ٣٢- لقطة السلق
- ٣٣- عجلة باسطية الاوج المبهمة

(شكل ٢-٣) المصطلحات السطحية للور بعد إزالة العجلة المبهمة

- ١- عجلة زينة الألف الصغرية
- ٢- عجلة زرجية
- ٣- عجلة صغرية
- ٤- عجلة كوكبة - مسرورة
- ٥- جره عظمي للعجلة الرئيسية المسرورة
- ٥- جره صغري للعجلة الرئيسية المسرورة
- ٦- عجلة عظمية ودمالية
- ٦- عجلة زربية قويه
- ٧- عجلة زربية حامية
- ٨- عجلة زرجية مسرورة
- ٩- عجلة قسيه كوكبة سطحية
- ١٠- جره اجزوي للعجلة الدالية
- ١١- جره لوجي للعجلة الدالية
- ١٢- عجلة زرجية طوية
- ١٣- رأس طبل للعجلة ذات الألف ولؤلؤ الصغرية
- ١٤- رأس زرجي للعجلة ذات الألف ولؤلؤ الصغرية
- ١٥- عجلة عظمية
- ١٦- عجلة باسطة الريح الكمية
- ١٧- عجلة باسطة الاوج المانه
- ١٨- عجلة باسطة الاوج الشرجية
- ١٩- عجلة باسطة الريح الزندية
- ٢٠- عجلة قائمة الريح الزندية
- ٢١- عجلة مسنة عظمية ذلبيه
- ٢١- لقطة صلبة قطنية
- ٢٢- عجلة مسرورة بطنية دامية
- ٢٣- عجلة بن سطحية خارجية

متعددة الأجزاء:

تتكون من سلسلة من قطع صغيرة من العضلات تمتد الفقرة العنقية الثالثة الى عظم العجز وتمتد هذه العضلات من التواء المفصلي او المستعرض للفقرة التي تقع الى الخلف حتى التواء الشوكي للفقرة التي تقع في الامام وتتعاون عضلتا الجانبيين في وسط العنق وتعمل بصورة مفردة على صف الشوكات الى الجهة الوحشية.

المستقيمة الصدرية:

عضلة رقيقة تقع على الوجه الامامي البطني للصدر وتنشأ من النصف البطني للوجه الخلفي الوحشي للضلع الأول وتندغم في الغضروف الضلعي للضلع الثالث والرابع او الخامس والأجزاء المجاورة لعظم القص وتساعد هذه العضلة في عملية الشهيق عن طريق سحب الغضروف والضلع اماميا ووحشياً.

المسترجعة الضلعية:

عضلة رقيقة تقع في الزاوية بين الضلع الأخير ونهايات التواء المستعرض لل فقرات القطنية وتعمل على سحب الضلع الأخير. وتساعد في عملية الزفير.

المستنة الظهرية:

تقع في الجزء الظهري — الوحشي لجدار الصدر — وتتألف من جزئين، هما: —

المستنة الظهرية الامامية

تنشأ من اللفافة الصدرية القطنية وتندغم بالحافة الامامية والوجه الوحشي للضلع السادس، السابع، الثامن، والتاسع وتساعد هذه العضلة في عملية الشهيق بواسطة سحب الضلع اماميا ووحشياً.

المستنة الظهرية الخلفية

في الأبقار هذه العضلة غير متطورة تنشأ من اللفافة الصدرية القطنية وتندغم بالحافة الخلفية للأضلاع الثلاثة الأخيرة وتساعد هذه العضلة في عملية الزفير.

بين المستعرضة القطنية

تحتل الحيز بين التواءات المستعرضة لل فقرات القطنية وتساعد في قبض المنطقة القطنية.

عضلات الصدر

الرافعة الضلعية

عدها احد عشر زوج في المجترات ولا توجد عضلة تتصل بالضلوع الأول. وتكون سلسلة من العضلات الصغيرة التي تعلو النهايات الفقارية للاحيانين الضلعية وتعمل على تحريك الأضلاع الى الامام، فتساعد في عملية الشهيق.

بين الضلع : الخارجية :

مجموعة من العضلات تشغل كل منها الحيز المحصور بين ضلعين متتاليين ممتدة في الرافعة الظهرية حتى الطرف القصي للضلع المعنى وتنشأ الألياف المكونة لكل عضلة من الحافة الخلفية لأحد الضلوع وتتخذ اتجاهها خلفياً بطنياً لتندغم في الحافة الأمامية والوجه الوشي للضلع الذي يلي ضلع المنشأ وتعمل على سحب الضلع إلى الأمام وخارجياً فساعد في عملية الشهيق.

بين الضلع الداخلية :

الياف هذه العضلات تسير باتجاه أمامي بطني من الحافة الأمامية لأحد الضلوع إلى الحافة الخلفية للضلع الذي يسبقه وتعمل على سحب الضلع إلى الخلف داخلياً فتساعد في عملية ففير .

المستعرضة لصدريه

عضلة غلظحة تقع على السطح الظهري لعظم القص وغضاريف الأضلاع الحقيقية وتساعد ه ، العضلة على الشهيق.

الحجاب الحاجز

عضلة مفردة تكون حاجز بين التجويف الصدري والبطني له شكل مقوس تحد به بمواجهة التجويف الصدري لذلك فالسطح الصدري يكون محدب بشدة والسطح البطني مقعر .

يتكون الحجاب الحاجز من الأجزاء التالية:—

- (١) — المركز الوتري: رقيق جداً وله شكل القلب يتركب من الياف وترية.
- (٢) — الجزء القطني: يتكون من قائمتين عضليتين (قائمتا الحجاب الحاجز) وتنشأ كلا القائمتين من الخشخشي واليسرى على الجانبين بواسطة وتر من السطح البطني لأجسام الفقرات القطنية.

(٣) — الجزء الضلعي: ينشأ الجزء الضلعي للحجاب الحاجز من حدود الضلع الثاني إلى الغضروف الخنجري لعظم القص.

(٤) — الجزء القصي: في المجترات الجزء القصي يكون مغايراً بصورة واضحة للجزء الضلعي وينشأ من الغضروف الخنجري يوجد في الحجاب الحاجز ثلاث فتحات هي:

(١) الفتحة الأبهية

تقع بطابقاً للفقرة الصدرية الأخيرة وبين قائمتي الحجاب الحاجز ويمر خلالها الأهر البطني والورد المفرد الأيمن والصهرج الكيلوسي.

(٢) الفتحة المريئية

تقع حوباً عرض اليد بطنياً (للافضل نسبة) للفقرة الصدرية الثامنة عشر ويمر فيها المريء والعه بان الحائران والفرع المريئي للشريان المعدي الأيسر .

٣- ثقب الوريد الاجوف

يقع في المستوى الوسطاني تماما. ويمر به الوريد الاجوف الخلفي.
الحجاب

الحجاب هو العضلة الرئيسية لعملية التنفس. كما يزيد من القطر الطولي للصدر.

العضلات البطنية:

المنحرفة الخارجية البطنية

اكثر عضلات البطن اتسعا وهي عبارة عن غلاف عريض شكله مثلث غير منتظم. ياف هذه العضلة تتجه بطنيا وخلفيا. تنشأ من الحافة الخلفية والسطح الوحشي للاضلاع الثمان الاخيرة. ويتدعم بواسطة صفاق في الحدبة الكفلية. وتعمل هذه العضلة مع عضلات البطن الاخيرة في الضغط على الاحشاء البطنية فتساعدان في عملية التبرز والبول والولادة. كذلك في قبض وثني العمود الفقري وحشيا.

المنحرفة الداخلية البطنية:

تقع هذه العضلة تحت العضلة المنحرفة الخارجية البطنية ياف هذه العضلة تتجه بطنيا اماميا وانشأ مثلثة الشكل قاعدته تتجه الى الخلف تحرك هذه العضلة كل منطقة الخاصرة وتنشأ في الحدبة الكفلية واللفافة القطنية العميقة وتدعم بالحافة الخلفية للضلع الاخير وتعمل في الضغط ودعم الاحشاء البطنية.

المستعرضة البطنية:

سميت كذلك اعتمادا على الاتجاه العام لالياف هذه العضلة وهي عبارة عن طبقة عضلية تقع على الوجه الغائر لالياف العضلتين المنحرفتين الداخلية البطنية والمسترجعة البطنية وتعمل هذه العضلة على سحب الاضلاع والضغط على الاحشاء البطنية.

المستقيمة البطنية

يقتمر موقع هذه العضلة على جدار البطن البطني. وتمتد من عظم القص الى عظم العانة وتنشأ من الحافة الوحشية لعظم القص ومن مستوى الغضروف الضلعي الثالث والرابع وتدعم بواسطة الوتر العاني في الحدية العانية وتعمل هذه العضلة على تقوس الظهر والمساعدة في العمليات التي تحتاج الضغط على البطن مثل التبول والتبرز والولادة وعملية الزفير.

عضلات القائمة الصدرية

عضلات حزام الصدر

الرباعية المنحرفة: (شكل ٣-٢)

عضلة واسعة، غير منقسمة، مفلطحة ومثلثة الشكل تنشأ من الحاملة الى الفقرة

الصدرية الثانية عشر او الثالثة عشر — بعض العـد
عنقي على الرغم من عدم وجود حد فاصل.

الجزء العنقي

رقيق عبارة عن طبقة مثلثة الشكل في المنطقة العنقية.

الجزء الصدري

كذلك مثلث الشكل لكنه اقل اتساعا واكثر سمكا من الجزء العنقي الجزء الصدري
بسحب عظم لوح الكتف خلقيا وظهريا الجزء العنقي يسحب عظم لوح الكتف ظهر
واماميا ويعمل الجزئين سوياً لرفع عظم لوح الكتف ظهريا.

اللوحية المعرطة: (شكل ٣-٣)

تقع على السطح الوحشي للعنق وتمتد من جناح الحاملة حتى الكتف وتتبع الوجه
الغائر للعضلة الدماغية وتعمل على تحريك الرأس والعنق وحشياً مع تثبيت الكتف.

المعينة: (شكل ٣-٤)

ينشأ على الرباط القذالي من الفقرة العنقية الثانية الى الفقرة الصدرية الخامسة وتلتصق
هذه العضلة بالسطح الغائر لعضروف لوح الكتف ويمتد اماميا وظهريا الى مستوى المحور
بانقسام هذه العضلة الى جزئين عنقي وصدري شزر واضح لكن دائما يتم تمييز هذان
الجزءان وتعمل هذه العضلة على سحب السوح الى الاعلى والامام.

العريضة الظهرية: (شكل ٣-٣) و (شكل ٣-٤)

عضلة مسطحة رقيقة نسبياً ومثلثة وتغطي الجزء الأكبر من السطح الوحشي للصدر
ولها صفاق عريض عند منشأها الذي يتدح باللفافة الصدرية القطنية وتدعم هذه العضلة
في الحدية المبرومة لعظم العضد. وتعمل هذه العضلة على سحب الجذع الى الامام عندما
تكون القائمتان متقدمتان ومثبتتان.

العضدية الدماغية: (شكل ٣-٣)

عضلة رقيقة تمتد على طرف حاشي العنق من الرأس حتى الذراع وتقع مباشرة تحت
الجند وتمتد من المنطقة القفوية بصدرة منحرفة فوق السطح الوحشي للعنق وتعتبر المفصل
لكنسي الى الجهة الامامية الوحشية للذراع وتعمل هذه العضلة على سحب كل الطرف الى
الامام عندما يكون الرأس والعنق ثابت. وفي حالة ثبات الطرف فانها تعمل على خفض
رأس.

خفض الرأس

العضلات الصدرية السطحية: (شكل ٣-٣)

هذه العضلات تكون اقل انقساماً في الجنترات منها في الخيول وجزئها غير واضحة.

تتمتد هذه العضلات في الأجزاء الخلفية والامامية لعظم القص الى السطح الانسي للذراع والساعد.

الصدرية الهابطة

تسمى ايضا الصدرية السطحية الامامية تقع سطحيا للحافة الامامية للعضلة الصدرية المستعرضة وهي عبارة عن عضلة رقيقة تمتد من الفقرة العنقية الاولى الى عظم القصد وتعمل كمقربة للقائمة.

الصدرية المستعرضة:

عضلة رقيقة فاتحة اللون تمتد خلفيا حتى الفقرة القصية السادسة في الإبقار. وهي قليلة التطور في الإبقار والأغنام وتعمل كمقربة للقائمة.

الصدرية الصاعدة:

او الصدرية الفائرة الخلفية. في الإبقار تكون كبيرة وعادة تتجه الياف هذه العضلة طوليا على طولي جدار الصدر البطني وتنشأ من عظم القص وتدعم في الحذبة الصفري والكبرى لعظم العضد. وتعمل على سحب القائمة او الجذع او سحب الى الامام عند المشي.

تحت الترقوية:

او الصدرية الفائرة الامامية تكون واضحة جدا في الماعز وشكله يشبه العضلة الرباعية المنحرفة وتنشأ من النهاية العصبية لغضروف الضلع الاول وتدعم في السطح الانسيجي للعضلة الغدية الدماغية. وتعمل كمقربة للقائمة وتنجحها الى الخلف.

المسننة البطنية: (شكل ٣-٣)

عضلة كبيرة مروحية الشكل تقع على السطح الوحشي للعنق والصدر وتتكون من

جزئين:-

١- المسننة البطنية العنقية: (شكل ٣-٤)

تكون جيدة التكوين في المجرمات وتغطي النصف الخلفي للسطح الوحشي للعنق تنشأ من التواءات المستعرضة لل فقرات العنقية الاربعة او الخمسة الاخيرة وتدعم في السطح الضلعي لعظم اللوح.

٢- المسننة البطنية الصدرية: (شكل ٣-٣)

تغطي النصف الامامي لجدار الصدر الوحشي وينشأ من السطح الوحشي للصدر على الاضلاع الثمانية او التسعة الامامية وتدعم في الزاوية الامامية والخط العضلي لعظم اللوح. وتكون عضلتا الجانبان معا علاقة مرنة تعلق الجذع بين لوحى الجانبين وعند انقباضهما ترفعان الصدر وفي حالة الفعل المفرد، فان الثقل ينتقل الى القائمة الموافقة للجانب الفعال.

عضلات الكتف: (شكل ٣-٣)

العضلات التي تعمل على مفصل الكتف تقسم الى عضلات قابضة للمفصل وعضلات باسطة.

العضلات القابضة

١- القابضة الوحشية

الدالية

تشغل الزاوية المحصورة بين عظمي اللوح والعضد وتنشأ في التوء الخرجي وشوكة اللوح وتدغم في الحدبة الدالية لعظم العضد وتعمل على قبض مفصل الكتف ومعبده للقائمة.

فوق الشوكية:

عضلة قوية تملأ كل الحفرة فوق الشوكية لعظم اللوح تنشأ في الحفرة الشوكية وشوكة اللوح وتدغم في الحدبة الكبيرة لعظم العضد وتعمل كرباط جانبي لمفصل الكتف حيث تمنع خلعة اضافة الى عملها كباسطة للمفصل.

المبرومة الصغرى

عضلة صغيرة تقع خلقياً ووحشياً لمفصل الكتف ومعظمة بالعضلة الدالية وتنشأ في النصف القاصي للحافة الخلفية لعظم اللوح وتدغم باسفل الحدبة الكبرى لعظم العضد وتعمل كقابضة لمفصل الكتف.

٢- العضلات القابضة الانسية

تحت اللوحية: (شكل ٣-٣)

تتكون من ثلاثة اجزاء ولها صفاق واحد عند الاندغام. وهي عضلة مفلطحة تتبع حدود السطح الضلعي لعظم اللوح وتنشأ من غضروف عظم اللوح والحفرة تحت اللوحية وتدغم في الحدبة الصغرى لعظم العضد. وتعمل كمقربة للعضد ومثبتة لمفصل الكتف من الجهة الانسية.

المبرومة الكبرى

عضلة مفلطحة نوعاً ما وتمتد في الحافة الخلفية لعظم اللوح وتدغم في الحدبة الدالية لعظم العضد وتعمل على قبض مفصل الكتف.

الغراية العضدية

عضلة مفلطحة تقع على السطح الانسي لمفصل الكتف وتقطع مفصل الكتف

للباسطة الرسغية الكعبرية وينشا هذا البطن والخفرة العضدية والتواء فوق اللقمي الوحشي لعظم العضد ويندغم في الشاحصة الباسطة في السلامة الثالثة وتعمل هذه العضلة على بسط مفاصل الرسغ والأصابع وقبض مفصل المرفق.

الباسطة الاصبعية الوحشية

تقع هذه العضلة الباسطة خلف جميع العضلات الباسطة الخامسة وهي من ناحية الحجم تأتي بالمرتبة الثانية بعد العضلة الباسطة الكعبرية. وهذه العضلة منشأً واسع التواء فوق اللقمي الوحشي لعظم العضد. الجهة الوحشية لرأس الكعبرة والرأس الجانبي الوحشي لمفصل المرفق وتندغم بواسطة صفاق مفلطح يمر على طول وسط السطح الوحشي للساعد. وتعمل هذه العضلة على بسط الاصبع والأصابع وقبض مفصل المرفق. بصورة منحرفة لتتبي في الجانب الأنسي لعظم العضد. وتعمل كمقرية للعضد وقابضة لمفصل الكتف.

العضلات الباسطة

فوق الشوكية

عضلة قوية في الأبقار، تكون كتلة مخروطية قليلة التفلطح تمتد من الحافة الامامية للكتف الى الجزء الداني لعظم العضد. وتعمل على بسط مفصل الكتف.

عضلات العضد

العضلات القابضة للمرفق

ذات الرأسين العضدية: (شكل ٣-٣)

عضلة قوية تقع على السطح الامامي لعظم العضد تنشأ من حدة اللوح والرباط الانسي لمفصل المرفق. وتعمل كقابضة لمفصل المرفق ومثبتة للكتف والمرفق في وضع الوقوف.

العضدية

تشغل هذه العضلة الميزاب العضلي الخلزوني على الجهة الوحشية لعظم العضد وتنشأ من الثلث الداني للسطح الخلفي لعظم العضد وتندغم في حالة الأبقار في الحدة الكعبرية وفي الحافة الانسية لعظم العضد وتعمل على قبض مفصل المرفق.

العضلات الباسطة للمرفق

موترة اللفافة الساعدية: (شكل ٣-٣)

عضلية رقيقة تقع على الحافة الخلفية ونوعاً ما انسيا للرأس الطويل للعضلة ذات ثلاثة رؤوس العضدية وتمتد في الزاوية الخلفية لعظم اللوح الى الجانب الانسي للتواء المرفقي المزج وتعمل على توتر اللفافة الساعدية وبسط مفصل المرفق.

ذات الثلاثة رؤوس العضدية

عضلية كبيرة تشغل الزاوية بين الحافة الخلفية لعظم اللوح .عظم العضد وهي الباسطة الرئيسية لمفصل المرفق وتتكون من ثلاثة اجزاء او رؤوس هي الرأس الطويل والرأس الوحشي والرأس الانسي اكبر الرؤوس الثلاثة. ينشأ على الحافة الخلفية لعظم اللوح وتدغم بالمرج لعظم الزند.

الرأس الوحشي

يقع على السطح الوحشي للعضد وينشأ من الحذبة الدالية ويندغم بالسطح الوحشي للمرج.

الرأس الانسي

ينشأ من السطح الانسي لجسم عظم العضد ويندغم بالجزئين الانسي الامامي للمرج في الايقار والماعز يوجد الرأس الاضائي الذي ينشأ في الماعز السطح الخلفي لجسم عظم العضد وتلتحم عند الاندغام الرأسي الانسي. الرأس الطويل يعمل على قبض مفصل الكتف وبسط مفصل المرفق. كل الرؤوس تعمل مع بعضها على بسط مفصل المرفق.

المرفقية

عضلة صغيرة تشغل الحفرة المرفقية وتنشأ من السطح الخلفي للثلث الداني لجسم عظم العضد وتدغم في الحافة الامامية للمرج وتعمل على بسط مفصل المرفق.

عضلات الساعد واليد

قسم البواسط

الباسطة الرسغية الكعبرية: (شكل ٣-٣)

اكبر عضلات المجموعة الباسطة وتقع على السطح الامامي للكعبرة. وتنشأ من عرف التواء فوق اللقمي لعظم العضد والحفرة الكعبرية وتدغم بواسطة صفاق عريض في الحذبة المشطية وتعمل على بسط وتثبيت مفصل الرسغ وقبض مفصل المرفق.

الباسطة الاصبعية العامة

اكثَر العضلات الباسطة تعقيدا، تتكون من بطنين البطن الوحشي وتكون نحيلة وتتكون من رأسين سطحي وغائر وكلا الرأسين يلتقيان عند حوالي الساعد وتنشأ هذه البطن من الحفرة العضدية والتواء فوق اللقمي (الرأس السطحي) والثلث القاصي للجانب الخلفي الوحشي للعضد والامامي الوحشي للزند ويندغم في شاخصة الباسطة بالسلامية الثالثة. البطن الانسي: نسبيا سميك ويمتد على طول السطح الامامي الوحشي للساعد ويقع خلفيا

المعدة الطويلة للاصابع

عضلة رقيقة ومفلطحة تقع عميقا ليفية العضلات الباسطة وتسير بصورة منحرفة عبر السطح الظهري للرسغ وتعمل على بسط مفصل الرسغ.

القوابض

الزندية الوحشية: (شكل ٣-٣) و (شكل ٣-٥) و (شكل ٣-٦)

تقع في الجهة الامامية الوحشية للساعد مورفولوجيا تعود هذه العضلة للمجموعة الباسطة ووظيفيا تعود للمجموعة القابضة. تنشأ هذه العضلة من النتوء فوق اللقمي الوحشي لعظم العضد وتندغم في الوجه الوحشي والحافة الدانية للعظم الرسغي الاضائي وتعمل هذه العضلة على قبض مفصل الرسغ وبسط المرفق.

القابضة الرسغية الكعبرية

يكون موقع هذه العضلة على طول السطح الخلفي الانسي للساعد وتنشأ من النتوء فوق اللقمي الانسي لعظم العضد وتندغم في السطح الراسي الانسي للنهاية الدانية لعظم الشط الكبير وتعمل على قبض المفصل الرسغي وبسط مفصل المرفق.

القابضة الرسغية الزندية

عضلة واسعة رقيقة جدا مفلطحة تقع سطحيا على الجانب الخلفي الانسي للساعد وتتكون من رأسين رأس زندي ينشأ من مزج عظم الزند ورأس عضدي ينشأ من النتوء فوق اللقمي الانسي لعظم العضد ويندغم الرأسان في العظم الرسغي الاضائي وتعمل هذه العضلة على قبض مفصل الرسغ وبسط مفصل المرفق.

القابضة الاصبعية الغائرة

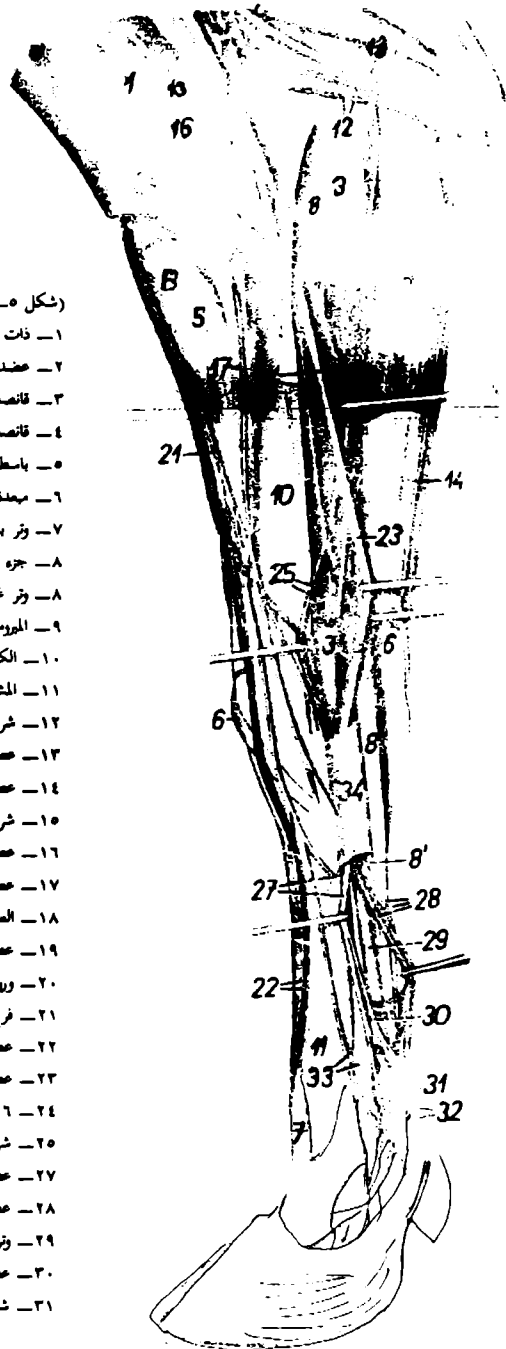
اقوى العضلات القابضة وتتكون من ثلاثة رؤوس هي الرأس الكعبري والعضدي والزندي. الرأس العضدي هو الاكبر بينما الرأس الكعبري هو الغائر والرأس الزندي يقع في اقصى الجهات الوحشية للعضلة. وتعمل هذه العضلة على قبض الاصبع والرسغ وبسط المرفق.

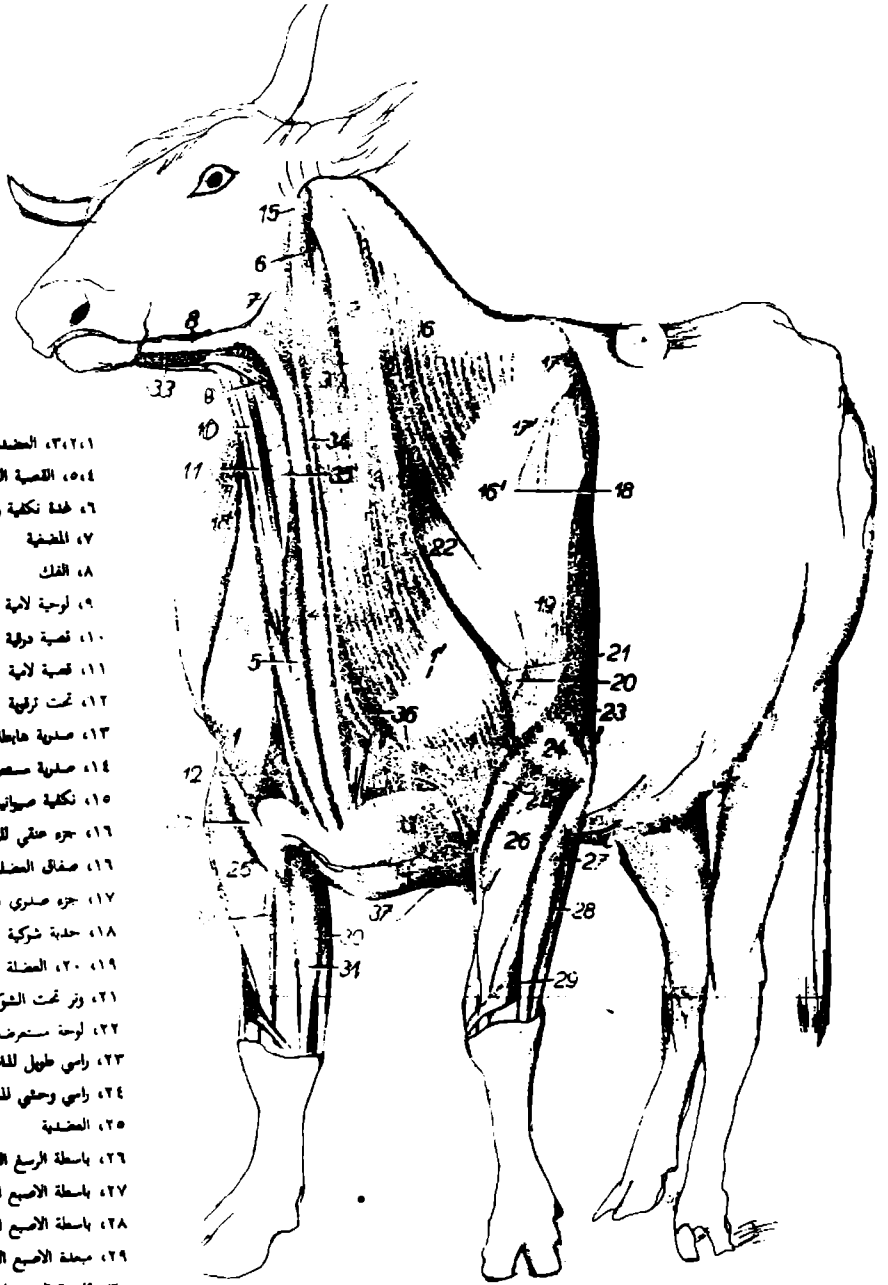
القابضة الاصبعية السطحية

تتكون هذه العضلة من بطنين سطحي وغائر وتنشئ من النتوء فوق اللقمي الانسي لعظم العضد ويندغم الطرف الداني للسطح الرامي للسلامية الوسطى للاصبع الثالث والرابع. تعمل على قبض الاصبع والرسغ وبسط المرفق.

(شكل ٥-٣) عضلات منطقة الساعد واليد للثور منظر انسي

- ١- ذات الرأسين العضدية
- ٢- عضلية دماغية
- ٣- قانصة الرسغ الكعبية
- ٤- قانصة الرسغ الزندية
- ٥- باسطة الرسغ الكعبية
- ٦- ممعدة الاصبع الطويلة
- ٧- وتر باسطة الاصبع الثالث
- ٨- جزء سطحي للعضلة قابضة الاصبع السطحية
- ٨- وتر غائر للعضلة قابضة الاصبع السطحية
- ٩- المرومة الكعابة
- ١٠- الكعبية
- ١١- المشط الثالث والرابع
- ١٢- شريان ووريد
- ١٣- عصب زندي
- ١٤- عصب جلدي
- ١٥- شريان ووريد عضلي
- ١٦- عصب عضلي جلدي
- ١٧- عصب جلدي انسي
- ١٨- العضدية
- ١٩- عصب جلدي ووريد رأسي اضلال
- ٢٠- وريد انسي
- ٢١- فرع سطحي للعصب العضلي
- ٢٢- عصب
- ٢٣- عصب وسطاني
- ٢٤- ٢٦- شريان ووريد وسطاني
- ٢٥- شريان ووريد عضلي
- ٢٧- عصب وشريان
- ٢٨- عصب وشريان ووريد
- ٢٩- وتر قابضة الاصبع الغائرة
- ٣٠- عصب
- ٣١- شريان





- ١٣٢، العضلة العنقية
- ٥٤، القبة الدماغية
- ٦، غدة نكفية ولفة نكفية
- ٧، المضغية
- ٨، الفك
- ٩، لرجية لامية
- ١٠، قبة درقية
- ١١، قبة لامية
- ١٢، تحت زرقية
- ١٣، صلبة عابطة
- ١٤، صلبة مسنونة
- ١٥، نكفية صليانية
- ١٦، جزء عنقي للرباعية المنحرفة
- ١٦، صفاق العضلة السليمة
- ١٧، جزء عنقي للرباعية المنحرفة
- ١٨، حلبة شوكية للوح
- ١٩، ٢٠، العضلة الدالية
- ٢١، وتر تحت الشوكية
- ٢٢، لوحة مسنونة
- ٢٣، راسي طويل للملت الثلاث رؤوس الضفد
- ٢٤، راسي وسطي للملت الثلاث رؤوس الضفد
- ٢٥، العضلة
- ٢٦، باسطة الرسغ الكعبية
- ٢٧، باسطة الاصبع العامة
- ٢٨، باسطة الاصبع الرابع الاصلية
- ٢٩، ميمدة الاصبع الأول الطويلة
- ٣٠، قابضة الرسغ الزندية
- ٣١، قانصة الرسغ الكعبية
- ٣٢، الليف
- ٣٣، فكبة لامية
- ٣٤، وريد وياحي خارجي
- ٣٥، الرغامى
- ٣٦، شريان ساقى عام ووريد دماغي
- ٣٧، جسم نخاعي

(شكل ٦ - ٣ -) عضلات العنق والكتف عند الأبقار . م زيادة العضلة الجذبية

القائمة الحوضية

العضلات تحت القطنية: (شكل ٧-٣)

الإسواسية الصغرى

عضلة مزدوجة تنشأ في الخط الوسطاني قرب جسم الفقرة الصدرية الأخيرة وتنتهي في الحدبة الحرقفية (الإسواسية) وتعمل على قبض أو تقوس الظهر وتميله وحشياً في حالة الفعل المفرد.

الإسواسية الكبرى

أكبر العضلات تحت القطنية تنشأ من النهاية الفقارية للضلعين الأخيرين والسطح البطني للتواءات المستعرضة لكل الفقرات القطنية وتندغم في المدور الصغير لعظم الفخذ. تعمل على قبض مفصل الكفل وتلوير الفخذ للخارج.

الحرقفية: (شكل ٧-٣)

عضلة مدورة تقع بطنياً ووحشياً لجسم عظم الحرقفة وتندغم في المدور الصغير لعظم الفخذ بوتر مشترك مع سابقتها وتعمل على قبض مفصل الكفل وتدير عظم الفخذ الى الخارج.

الرباعية القطنية

عضلة رفيقة مفلطحة تقع على السطح البطني للتواءات المستعرضة القطنية وتحت العضلة الحرقفية الكبرى تعمل على قبض المنطقة القطنية وتقبضها وحشياً في الفعل المفرد.

عضلات الكفل والفخذ الوحشية: (شكل ٣-٣)

موترة اللفافة العريضة

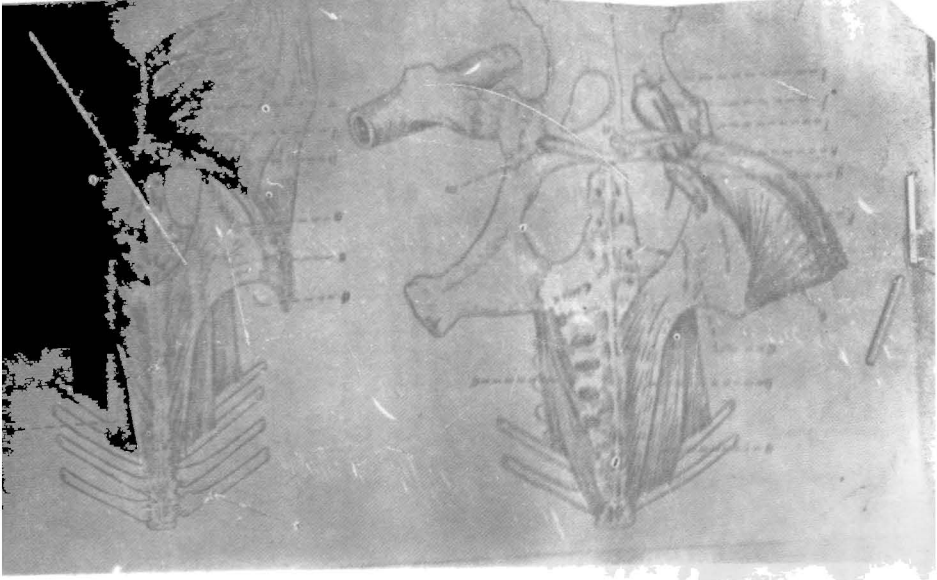
تكون الحافة الامامية للفخذ وتقع على الجهة الامامية والامامية الوحشية للقائمة الحوضية. تنشأ من الحدبة الكفلية وتندغم في الرضفة وعظم القصبية — تعمل كموترة للفاقة العريضة وقابضة لمفصل الكفل وبأسطة لمفصل الركبة.

الكفلية الوسطى

عضلة سميكة تملأ الحيز بين الحدبة الكفلية والمدور الكبير وتتكون من رأس كبير يسمى الرأس السطحي والمعروف الكفلية الوسطى ورأس غائر صغير يعرف بالكفلية الاضائية تنشأ هذه العضلة من الحدبة الكفلية وتندغم في المدور الكبير وتعمل على بسط مفصل الكفل وابعاد عظم الفخذ.

الكفلية الغائرة

عضلة مروحية الشكل تسير باتجاه خلقي بطني فوق مفصل الكفل تنشأ من الحدبة الكفلية وتندغم في عتق عظم الفخذ والمدور الكبير. تعمل هذه العضلة كمبيعدة للفخذ وتديره الى الداخل.



(شكل ٧-٣) تخطيطي يمثل عضلات القطن عند الحصان

a ابسواسية كبرى

b = صغرى

c الرباعية القطنية

e منحرفة بطنية داخلية

f منحرفة بطنية خارجية

g القنال الأزنية

m رباط اضالي

m وتر عاني

p صفاق العضلة

المنحرفة البطنية الخارجية

r الحرقفية

t الخياطة

u المشطية

v الرشيقة

الكفلية ذات الرأسين

عضلة واسعة جدا تقع على الجهة الوحشية لمفصل الكفّل والفتخز تنشأ هذه العضلة من شوكات عظم العجز وتندغم في اللقافة العريضة والرضفة والحافة الامامية لعظم القصبية وتعمل على بسط مفصل الركبة ومفصل الكفّل وكذلك مفصل العرقوب.

نصف الوترية

عضلة طويلة مغزلية الشكل تقع في الجهة الخلفية الوحشية للكفّل بين العضلتين الكفلية ذات الرأسين ونصف الغشائية. تنشأ من الحدبة الوركية وتندغم في الحافة الامامية لعظم القصبية. تعمل على بسط مفصلي الكفّل والعرقوب. تقيض مفصل الركبة وعلى تدوير الساق الى الداخل.

نصف الغشائية: (شكل ٣-٨)

عضلة طويلة سميكة تقع على الجهة الخلفية للكفّل وتنشأ من الحدبة الوركية وتتجه قاصية لتندغم في السطح الانسي للركبة. تعمل على بسط مفصل الكفّل وتقرب القائمة الامامية.

ذات الاربعة رؤوس الفخذية: (شكل ٣-٨)

عضلة كبيرة تتكون من اربعة اقسام وتشغل مساحة على طول الجهات الامامية الوحشية والانسية للفخذ وهي عضلة باسطة كبيرة لمفصل الركبة والاقسام الاربعة:—

أ — الوسيعة الوحشية

ب — المستقيمة الفخذية

ج — الوسيعة الانسية

د — الوسيعة الوسطى

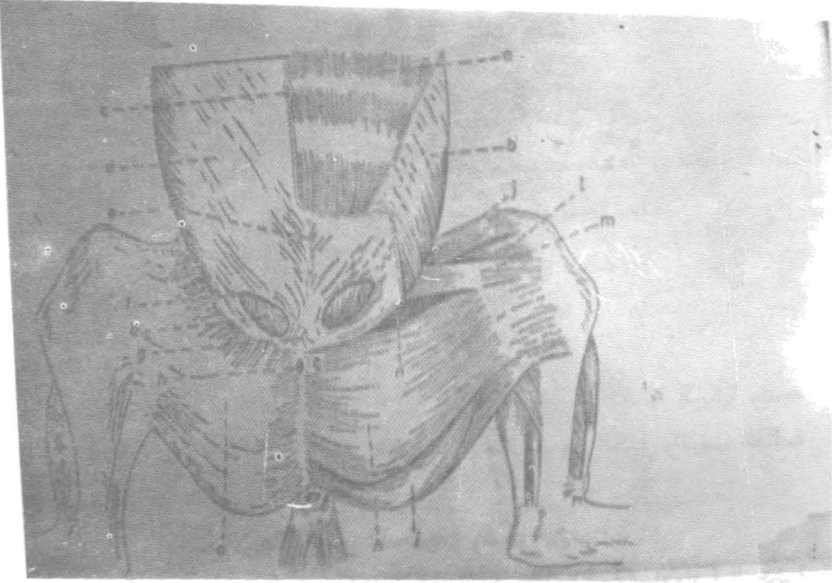
الانسية

الخياطة: (شكل ٣-٧)

عضلة شريطية تسير عبر السطح الامامي الانسي للفخذ الى مفصل الركبة وتنشأ من جسم عظم الحرقفة وصفاق العضلة الابواسية الصغرى وتندغم في السطح الانسي لعظم القصبية وتعمل على قبض مفصل الكفّل ومقربة للقائمة.

الرشيفة: (شكل ٣-٧)

عضلة عريضة ومفلطحة تتوضع سطحيا على الجزء الخلفي للوجه الانسي للفخذ تنشأ من الارتفاق الحوضي ويندغم في الرباط الرضفي الانسي والسطح الانسي للقصبية تعمل على قبض مفصل الكفّل وتبعد القائمة.



(شكل ٨-٣) عضلات بطنية-وحشية سطحية للحصان

a .عضلة مستعرضة بطنية

b .عضلة بطنية منحرفة داخلية

c .المحرفة بطنية منحرفة خارجية

d . الخط الابيض

e . مدخل القناة الاربوية

f . الوتر امام العالي

g .عضلة رشيقة

h .عضلة نصف الفشائية

i .عضلة خياطة

المشطية: (شكل ٧-٣)

عضلة كبيرة في الأبقار وهي نوعاً ما مثلثة الشكل تمتد من عظم العانة إلى الحافة الخلفية لعظم الفخذ وتعمل على تقريب القائمة وقبض مفصل الكفـل.
المقربة

عضلة سميكة ذات منشأ واندغام واسع. تنشأ من السطح البطني لعظم الحوض وتندغم في السطح الخلفي لعظم الفخذ وتعمل على تقريب القائمة وبسط مفصل الكفـل.
الرباعية الفخذية

عضلة صغيرة تنشأ من الحافة البطنية الوحشية للورك وتندغم في عظم الفخذ. تعمل على بسط مفصل الكفـل وتقريب القائمة.
السادة الخارجية

عضلة مروحية الشكل تقع على السطح البطني للورك والعانة وتندغم بالحفرة المدورية للفخذ. تعمل على تقريب القائمة وتدويرها إلى الخارج.
عضلات الساق والقدم

الباسطة الاصبعية الطويلة: (شكل ٣-٣)

عضلة رقيقة مغزلية الشكل تقع على السطح الأمامي الوحشي للساق ومغطاة بالعضلة الشظوية الثالثة ويقع بين العضلة القصية الأمامية والباسطة الاصبعية الوحشية تنشأ من عظم الفخذ وتندغم في شاخصة الباسطة بالسلامية الدانية. تعمل على بسط الأصابع وقبض مفصل العرقوب.

الباسطة الاصبعية الوحشية

تقع على السطح الوحشي للساق بين المجموعة الباسطة والقابضة للقائمة تنشأ في القصبة وتندغم في قاعدة السطح الظهري للسلامية الوسطى للأصبع الرابع — تعمل على بسط الأصبع الرابع.

الباسطة الاصبعية القصيرة

عضلة صغيرة جدا تقع على السطح الظهري لرسغ القدم وتعمل على بسط الأصابع بمساعدة الباسطة الاصبعية الطويلة.

الشظوية الطويلة

عضلة طويلة مثلثة الشكل، تقع على سطح الساق. تنشأ في القصبة وتندغم في قاعدة عظم المشط الكبير. وتعمل على قبض مفصل العرقوب وتدويره إلى الداخل.

الشظوية الثالثة

عضلة سطحية، مغزلية الشكل وتنشأ من السطح الوحشي لمفصل الركبة. وتندغم في السطح الانسي للمفصل الرسغي المشطي. وتعمل على قبض مفصل العرقوب

القصبه الامامية

اعمق عضلة في المجموعة الباسطة وهي رقيقة تقع على الجانب الامامي الوحشي للقصبه وتنشأ من اللقمة الوحشية للقصبه والحافة الوحشية لنفس العظم وتندغم في عظم رسغ القدم الأول والثاني والثالث (مندمجات) وعظم مشط القدم الكبير. وتعمل على قبض مفصل العرقوب.

المجموعة الخلفية

ذات الثلاث رؤوس الساقية

تشمل العضلتين: بطن الساق والنعلية.

بطن الساق

عضلة كبيرة تتكون من رأسين، رأس انسي واخر وحشي متساويين في الحجم والذين يكونان الجزء العضلي الرئيسي للجهة الخلفية للساق ويمتد الرأسين من الطرف القاصي لعظم الفخذ الى عظم العرقوب. وتعمل على بسط مفصل العرقوب وقبض مفصل الركبة.

النعلية

عضلة رقيقة شريطية تتصل على طول الحافة الامامية للباسطة الاصبعية الطويلة وتمتد من رأس الشظوية وتندغم في السطح الغائر لصفاف الرأس الوحشي لعضلة بطن الساق وتعمل على مساعدة عضلة بطن الساق في بسط مفصل العرقوب.

القابضة الاصبعية السطحية

عضلة متطورة، مغزلية الشكل في الثلثين الداني منها وتنتظم في السطح الغائر لعضلة بطن الساق. تنشأ بطن الساق. تنشأ من الحفرة القمية لعظم الفخذ وتندغم في السطح الرامي للسلاسل الوسطى للاصبع الثالث والرابع. تعمل كباطمة لمفصل العرقوب وقابضة للاصبع.

القابضة الاصبعية الغائرة

عضلة معقدة تتكون من ثلاثة رؤوس تقع على السطح الخلفي الوحشي للقصبه تنشأ من الحافة الخلفية للقمه الوحشية للعضلة والحافة الخلفية لرأس الشظوية وتندغم بالحديية القابضة للسلامية القاصية للاصبع الثالث والرابع. تعمل كقابضة للاصبع وباسطة تفصل العرقوب.

المأبضية

عضلة مثلثة الشكل تمر على الجزء الداني للجهة الخلفية لمفصل الركبة. تنشأ من منخفض يقع بالتواء فوق اللقمي الوحشي لعظم الفخذ. وتندغم في الجهة الخلفية الانسية للطرف الداني لعظم القصبة.
تعمل كقابضة للمفصل الفخذي القصبي وتدير الساق الى الداخل.

الجهاز الهضمي

يحتاج الحيوان السوي مواد لبناء جسمه وتعويض ما يستهلك، يضاف لذلك توليد الطاقة الضرورية له لغرض استمرارية فعالياته الحيوية. يطلق على المادة التي يحتاجها الجسم بالغذاء اما وظيفته تكسيروها وتبسيط تركيبها وتحويلها الى مواد جاهزة للامتصاص من قبل الجسم تعرف هذه السلسلة من الوظيفة بالمهضم التي تتم من قبل الجهاز الهضمي. يتركب جهاز الهضم من اعضاء تهتم مباشرة في استقبال (التهام) الغذاء ومضغه وهضمه ومروره خلال المسلك الهضمي وطرده المحتويات (المخلفات) غير الممتصة. يمتد جهاز الهضم من الشفاه حتى المخرج او الشرج ويتركب من الاجزاء الاتية:-

اولا : الفم

ثانيا : البلعوم

ثالثا : المسلك الهضمي

أ - المريء

ب - المعدة

ج - المعى الدقيقة

العفج
الصائم
المفائفي

د المعى الغليظة

الاعور
القولون
المستقيم

رابعا : الاعضاء اللاحقة

أ - الاسنان

ب - اللسان

ج - الغدد اللعابية

د - الكبد

هـ - المعثكلة (البنكرياس)

تعمل الغدد على تحليل الغذاء الى وحدات صغيرة لغرض امتصاصها ونقلها للانسجة المختلفة لغرض استمرارية بقاء الحيوان.

المسلك المضمي عبارة عن تركيب انبوبي الشكل يمتد من المريء الى الشرج وله بطانة من الغشاء المخاطي بالنسبة للاخوهر هناك عضلة متواصلة. ويغطي الجزء الخارجي للمسلك غشاء مصلي المعروف بالخالب الحشوي (البيرتون الحشوي) (شكل ١-٤).

يوجد في جدار القناة المضمية نوعان من الضفائر العصبية العقدية التابعة للجهاز العصبي الحشوي (الذاتي) وهما الضفيرة تحت المخاطية والمعروفة (ضفيرة ميزنر) الموجودة في غلالة تحت المخاطية والضفيرة المعوية (ضفيرة اورباح) الواقعة بين طبقتي الغلالة العضلية.

الفم: (شكل ٢-٤) و (شكل ٢-٤)

الفم، هو الجزء الاول من جهاز المضم فيه يتعرض الغذاء الملتهم الى عملية المضغ ومزجه باللعاب. يحاط الفم بواسطة الشدقين وحشيا جانبيا والحنك الصلب من الاعلى وجسم الفك الاسفل والعضلة الفكية اللامية بطنيا والحنك الرخو خلفيا ومن الامام بواسطة الشفتين اللتان تشكلان مدخل الفم.

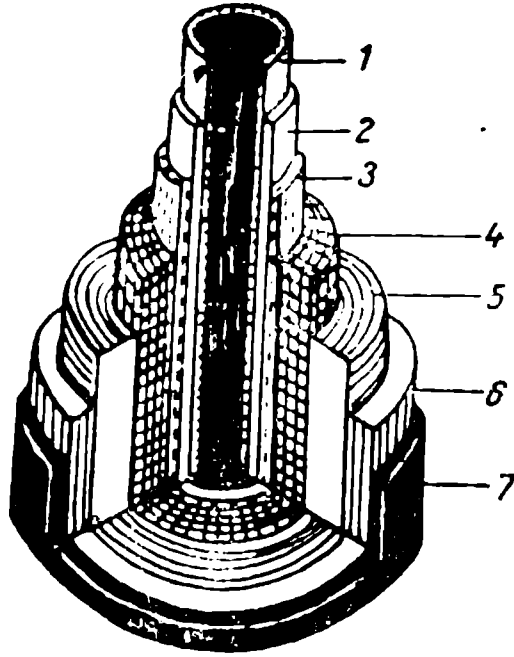
تعمل الاسنان والتوءات السنخية على تقسيم تجويف الفم الى جزئين رئيسين هما الدهليز (التجويف الامامي) وتجويف الفم الاصلي (التجويف الخلفي) الذي يتصل بالبلعوم من خلال الفتحة البلعومية (او البرزخ الخلفي).

الشفتان

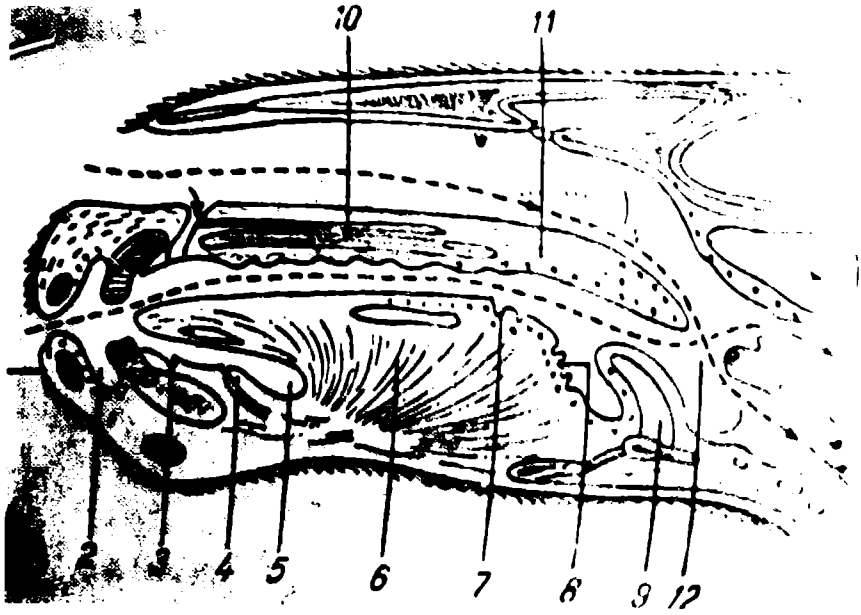
كل شفة عبارة عن طبقة عضلية — غشائية، يحيطان فتحة الفم وتلتقيان جانبا عند الملتقى. والشفة عبارة عن التقاء الجلد بجهاز المضم ولكل شفة سطحين وحافتين السطحان احدهما خارجي والذي يتمثل بالجلد والذي يتميز بوجود عدد لا بأس به من الشعر اللامس الموجود في الانواع المختلفة من الحيوانات اما السطح الداخلي فهو المبطن بالغشاء المخاطي. للشفة العليا ميزابا وسطاني يعرف بالميزاب الشفوي. اما للشفة السفلى فلها بروزا مدور يعرف بالذقن. للغشاء المخاطي الفمي حليمات صغيرة حيث قممها تمثل فتحات قنوات الغدد الشفوية اللعابية بنيانيا، لكل شفة جلد من الخارج يليها طبقة عضلية وغدد واوعية واعصاب ومن ثم غشاء مخاطي.

الشدقان

بنيانيا، يتركب الشدق من الجلد من الخارج وطبقة عضلية في الوسط يليها غشاء مخاطي. للغشاء المخاطي للمجترات حليمات مخروطية تساعد في التهام ومضغ الغذاء.

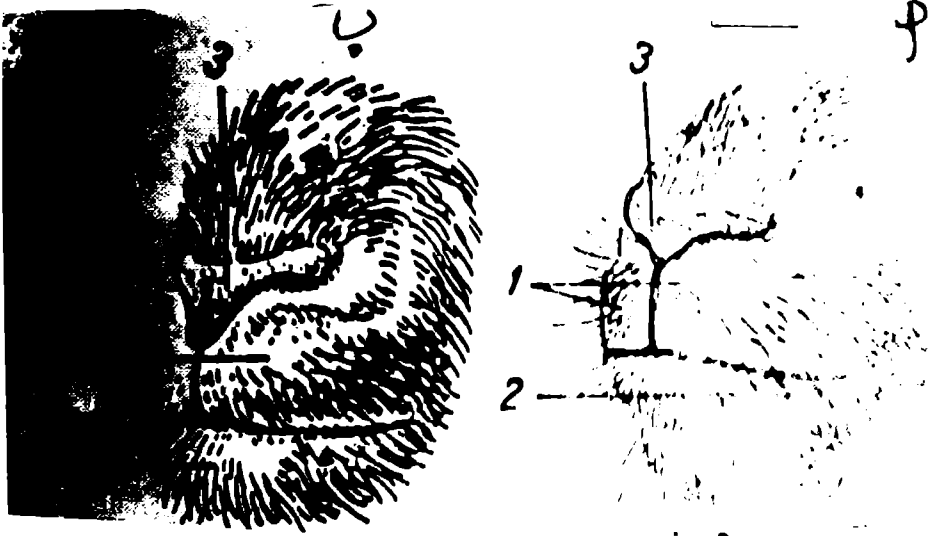


(شكل ١-٤) تمثيلي يوضح بنية القناة الهضمية ١. ظهارة ٢. طبقة عضلية مخاطية ٣. طبقة تحت مخاطية ٤. طبقة عضلية دائرية ٥. طبقة عضلية طويلة ٦. طبقة عضلية طويلة ٧. طبقة مصلية



(شكل ٢-٤) تمثيلي يثل قاع سمي لاجوف الفم

١. الحنطم
٢. اللثة
٣. شكلال لساني
٤. لحمية تحت لساني
٥. دهليز تحت لساني
٦. اللسان
٧. حلمة محوطة للسان
٨. حلمة ورقية للسان
٩. لسان المزمار
١٠. الحنك الصلب
١١. الحنك اللين
١٢. البلعوم
١٣. المريء
١٤. الرغامى



(شكل 4.2) فتحة الفم

أ - الفم ب - الماعز

1 - شفة العليا 2 - شفة سفلى 3 - البشرة

اللسان: (شكل ٣-٤)

عضو عضلي مهم، يلعب دورا في التهام ومضغ الغذاء ومزجه باللعاب ويقع فوق ارضية تجويف الفم الاصلي بين فرعي عظم الفك الاسفل ويسند بواسطة نوع من (السلنك) مكون من العضلتين اللامية - الفكية. عندما يكون الفم مغلقا فأن اللسان يملأ تجويف الفم الاصلي وحتى شكله فانه يلام ذلك التجويف. وعلى العمق يوصف اللسان بانه مؤلف من ثلاثة اجزاء وهي الجذر وهو الجزء الخلفي من اللسان والذي يرتبط بالعظم اللامي والجسم وهو الجزء الوسطي والقمة وهو الجزء الامامي بنيانيا يتركب اللسان من الغشاء المخاطي والغدد والعضلات المخططة والنسيج الضام والأوعية والأعصاب. للغشاء المخاطي بروزات تعرف (بالحليمات) وهي متعددة الأنواع فمنها الخيطية والورقية والمحولة او الكأسية والمخروطية والفطرية تم تسمية هذه الحليمات اعتمادا على اشكالها. تحمل قسم من هذه الحليمات براعم تنوقية (وظيفتها التنوق، تمييز الغذاء) واللحلمات التي ليس لها براعم ذوقية فهي حليمات ميكانيكية الوظيفة. توجد الحليمات الخيطية في لسان الحصان حيث تبرز من سطحة ولها وظيفة ميكانيكية وهي تحريك الغذاء داخل تجويف الفم. اما الحليمات الفطرية وهي تشبه الفطر (المشروم) وتحمل براعم تنوقية حيث توجد في الحصان وفي الاغنام واكلات اللحوم ايضا.

والحليمات المخروطية توجد فوق قاعدة اللسان في الكلب والقط اضافة لوجودها على السطح الداخلي للشدق وعلى ارضية تجويف الفم للحيوانات الاخرى كالماعز والاعنام والابقار والجمل وهي حليمات ميكانيكية الوظيفة.

والحليمات الكاسية (المحولة) والتي تقع على سطح اللسان امام الجذر مباشرة تحمل براعما تنوقية وتوجد في الحصان والابقار والاعنام والماعز.

والحليمات الورقية، تقع على جانبي اللسان اما القوس الحنكي اللساني مباشرة وتحمل براعم تنوقية وهي واضحة ومتطورة في الحصان فقط.

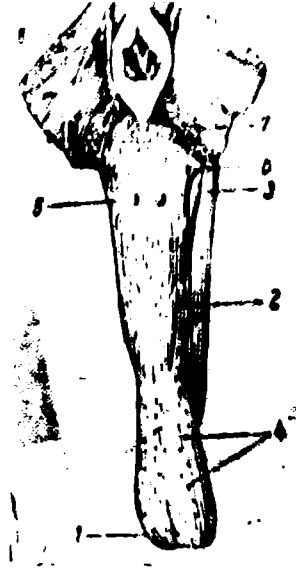
المدد الدموي للسان: يستلم اللسان الدم من الشريانين اللساني وتحت اللساني وهما فرعان من الشريان الفقعي (السباتي الخارجي).

والمدد العصبي للسان: لسان عصب محرك وهو العصب تحت اللساني وهو احج الاعصاب القحافية (الدماغية).

اما العصب الحسي للسان فهو من العصب اللساني ومن العصب البلعومي اللساني. ملاحظات المقارنة:

(١) - لسان الحصان حليمتان محولة فوق الجزء الخلفي لظهر اللسان واحدة على كل

جانب.



(شكل ٣-٤) تخطيطي يوضح لسان الحصان

١. قمة اللسان
٢. جسم اللسان
٣. جذر اللسان
- ٤، ٥، ٦، حليمات اللسان الورقية والمهروطة والمخيطية
٧. طية بين اللسان والبلعوم
٨. عقدة لمفية

٢) — للسان البقرة (شكل ٤-٤) المميزات الآتية:

أ — النصف الخلفي لظهر اللسان يكون بارزا (البروز اللساني) ومتميزا بوجود انخفاض مستعرض يعرف بالمنخفض اللساني.

ب — حليمات الظهر متميزة وتوجد اضافة لها حليمات عدسية (التي تشبه العدسة).

ج — تكون الحليمات الخيطية والخروطية مقترنة وهي السبب في اعطاء اللسان ملمسا خشنا.

٣) — لسان الضأن يشبه لسان البقرة الا ان قمة ذلك اللسان تكون اكثر نحافة (حدة).

الحنك الصلب (شكل ٥-٤): يطلق على تجويف الفم الاصيل ويشمل العظم الحنكي والغشاء المخاطي المغطي لسطحه الفمي. يكون الغشاء المخاطي خشنا بسبب وجود الاحياء الحنكية التي يكون عددها معنا لكل نوع من انواع الحيوانات.

الرفادة السنية

تركيب مقترن يتخذ شكل صفيحة هلالية الشكل وثنينة تحمل محل القواطع العليا عند المجترات ويرتبط هذا التركيب بجسم العظم القاطعي الذي تحتها يتميز الغشاء المخاطي بوجود ظهارة (طلاء) ثنينة ومقترنة لدرجة كبيرة تعمل الرفادة السنية بضغطها القواطع السفلى على مسك الحشائش بقوة.

الحنك الرخو (اللين)

يتواصل الحنك الصلب باتجاه الخلف وللأسفل مكونا تركيبا يشبه الستارة يعرف بالحنك اللين والذي يفصل تجويف الفم من البلعوم ويتميز بوجود سطحين احدهما فمي والاخر لافمي بنيانيا تتركب من غشاء مخاطي وطبقة عضل وشفاف وغدد حنكية.

الاسنان: (شكل ٦-٤)

يتركب تسنين الثدييات المستأنسة من قوسين سنين اثنين يختلف شكل وتنظيم وعدد الاسنان من حيوان لآخر. وعلى العموم تسنين اية مجموعة حيوانية تعتبر للدرجة كبيرة ميزة خاصة لتلك المجموعة لذلك فمن المهم جدا اتخاذ معيار للتصنيف والتمييز اضافة لذلك وبسبب بقاء الاسنان وبصورة دائمية فهي تعتبر اهم الموجودات عند الحفريات من بقايا الحيوانات.

تصنيف الاسنان

يتم تصنيف الاسنان تبعا الى شكلها وموقعها وهي كالآتي:—

اولا : القواطع:

وهي المغروسة في العظم القاطعي وفي جسم عظم الفك الاسفل. ليس للاغنام

(الضأن) وللابقار قواطع عليا بل هناك تركيب سميك يحل محل القواطع ويعرف هذا التركيب بالرفادة السنية.

ثانيا : قبل الرحوية والرحوية (الطواحن)

وهي مغروسة في جانبي القوس السني لكل من الفكين العلوي والسفلي تشكل الاسنان قبل الرحوية (الجزء الامامي من الطواحن). توجد الطواحن او الرحوية في التسنين الدائمي فقط. الاسنان الشدقية (الخدية) هو مصطلح يطلق على كل من الاسنان قبل الرحوية والرحوية معا.

شكل وبيان السن :

لكل سن مايلي:—

(١) — التاج: جزء السن المغطى بالمينا. لدى العامة يعتبر الجزء الظاهر من السن فوق اللثة.

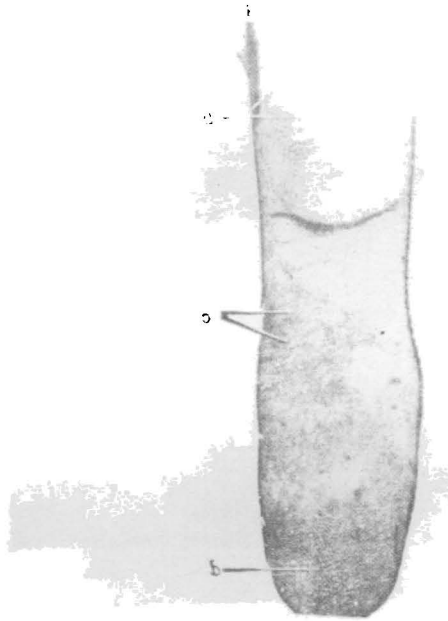
(٢) — الجذر: جزء السن المغروز في اللثة والمغطى بالملاط.

(٣) — العنق: خط التقاء التاج والجذر.

يطلق على مركز السن بتجويف اللب المملوء بكتلة جلاينية رخوة من النسيج الضام يعرف باللب. يمد اللب بالوعية الدموية مشتقة من الشريان او الشرياني تحت الحجابي والفكي السفلي. اما مددها العصبي فهي من الفروع المقابلة للعصب القحافي الخامس.

بيان السن:

مادتا السن الرئيسيتان هما المينا والسنين. والمينا هي المادة الاشد والاكثر صلابة في الجسم تكون على شكل طبقة رقيقة في السن وهي من المواد العضوية وتتألف من بلورات كاربونات الاباتيت وفوسفات الكالسيوم. اما كتلة السن فتكون من السنين والذي يشبه العظم في التركيب ويختلف عنه في البنيان في انه يحتوي على عدة نيبات متساوية ونحيفة. اما الملاحظ فهي المادة الثالثة في بناء العظم وهي مادة تشبه السنين والعظم عيانا وتغطي الجنور في السن البسيط وتمتد على التاج في الإنسان الاخرى. اما تجويف اللب فهو كما ذكرنا سابقا فانه يقع في المركز. اغلب الاسنان هي ثنائية التسنين بمعنى انها تمتلك في البداية طاقما وقتيا من الاسنان والتي تنفر (تظهر) قبلا في الحياة ويحل محلها طاقما دائما. يتألف الطاقم الوتقي (المعروف بالطاقم اللبني) من الاسنان القواطع والانياب وقبل (امام) الرحوية. تحمل محل هذه الاسنان اسنان دائمية لنفس التصاميم اصف لها الاسنان الرحوية (الطاحنة).



(شكل ٤-٤) منظر ظهري يمثل لسان البقرة وجزءه من البلعوم ومدخل الحنجرة تم قطع البلعوم والحنك اللين من الاعلى

١. حميز لساني — فلكي (حميز بين اللسان وغضروف لسان المزمار

٢. جيب لوزي

٣. سطح تم قطعه للحنك اللين

٤. البلعوم

٥. طية

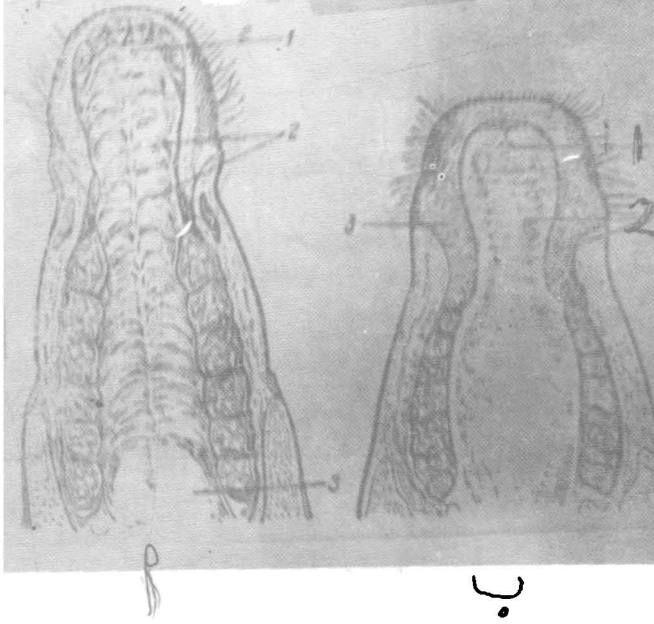
٦. لسان المزمار

٧. مدخل الحنجرة

a. حليمات لسانية

b. البروز اللساني وعليه حليمات لسانية

c,d. حليمات لسانية




(شكل ٥-٤) تمثيلي يمثل الحنجرة الصلب

أ - الحصان ب - الأبقار

١ - حلقة حلقية ٢ - أحياد مستعرضة ٣ - الحنجرة اللين

الحصان ٣ - الرفادة السنية - الأبقار



(شكل ٦ - ٤) بيان السن (قطاع طولوي)

- أ - المينا
- ب - السنين
- ج - الزئفة
- د - حافة السنخة
- هـ - تجويف اللب
- و - الملاط
- ح - سمحاق السن
- ط - قناة الجذر
- ي - العصب
- ك - التاج
- ل - العنق
- م - الجذر

المبيغ السنية

الحيوان	الوقتية	الدائمية	الكلبي
الحصان	$\frac{2}{3}$ (ق) $\frac{1}{3}$ (ر) $\frac{1}{3}$ (ب) $\frac{1}{3}$ (ج)	$\frac{1}{3}$ (ق) $\frac{1}{3}$ (ر) $\frac{1}{3}$ (ب) $\frac{1}{3}$ (ج)	٤٠ - ٤٤
البيدر/الغنم	$\frac{1}{2}$ (ق) $\frac{1}{4}$ (ر) $\frac{1}{4}$ (ب) $\frac{1}{4}$ (ج)	$\frac{1}{2}$ (ق) $\frac{1}{4}$ (ر) $\frac{1}{4}$ (ب) $\frac{1}{4}$ (ج)	٢٤

ليس للدجاجة أسنان .

ق = قوائم

ر = أنياب

ق = قلوب رحوية

ر = رحوية

الغدد اللعابية: (شكل ٧-٤) و (شكل ٨-٤)

وحدات افرازية تعمل على افراز اللعاب الذي يرطب الغذاء ويعمل ايضا على تزييت الاعضاء الهضمية لغرض مرور اللقم الغذائية. هناك غدد لعابية كبرى واخرى صغرى.

الغدد اللعابية الكبرى

وهي ثلاثة ازواج من غدد كبيرة تقع على جانبي الوجه والجزء المجاور من العنق وهي النكفية والفكية وتحت اللسانية هذا في جميع الحيوانات المستأنسة اضافة لما ورد هناك في اكالات اللحم توجد الغدة الوجنية والرحوية عند القطط.

الغدد اللعابية الصغرى

تشمل وحدات افرازية صغيرة منتشرة في الشفاه والشدق والحنك وفي اللسان وتعرف تبعا لذلك بالشفوية والشدقية واللسانية والحنكية.

الغدد اللعابية النكفية -

تسمى بهذا الاسم لقربها من الاذن وهي اكبر الغدد اللعابية وتقع بصورة رئيسية في الحيز خلف فرع عظم الفك الاسفل. تنشأ قناة هذه الغدة من التقاء عدة قنوات افرازية صغيرة. تفرغ محتوياتها في الدهليز الشدقي امام السن الشدقي العلوي الثالث فوق الحليمة اللعابية.

الغدة اللعابية الفكية

تقع تحت الغدة السابقة اضافة الى ان عظم الفك اسفل يغطيها جزئيا تتكون قناة الغدة من اتحاد مربعات صغيرة لتفتح امام القواطع السفلى عند اللحيمية تحت اللسانية.

الغدة اللعابية تحت اللسانية

تقع تحت الغشاء المخاطي للفم، بين جسم اللسان وفرع عظم الفك السفلي. وفي كافة انواع الحيوانات باستثناء الحصان، هناك نوعان من الغدة المذكورة وهما الغدة الاحادية الفتحة والغدة المتعددة الفتحات.

البلعوم

(١) - مسلك عضلي - غشائي، قمعي الشكل يربط تجويف الفم مع المريء وتجويف الانف بالحنجرة.

(٢) - تمتد ارضية البلعوم من جذر اللسان فوق وصول المدخل الحنجري الى حوالي الغضروف الفتحى للحنجرة.

(٣) - يقسم الجزء الامامي للتجويف البلعومي بواسطة الحنك الرخو الى مسلكين احدهما ظهري والاخر بطني وهما البلعوم - الانفي والبلعوم - القمي على التعاقب.

(٤) - لتجويف البلعوم الفتحات التالية:-

أ - زوج من الفتحتين الداخليتين للانف توصلان البلعوم الانفي مع التجويف الانفي.

- ب — زوج من فتحتين بلعوميتين للانبوبين السمعين.
 ج — فتحة شقية الشكل (الفتحة البلعومية) توصل تجويف الفم مع البلعوم الفمي.
 د — الفتحة الخنجرية، خلفيا — بطنية الموقع.
 هـ — فتحة الدخول الى المريء.

بنيان جدار البلعوم

- من الداخل للخارج يتألف جدار البلعوم من
 ١ — الغشاء المخاطي المحتوي على الغدد ونسيج بلغمي (لمفي).
 ٢ — اللفافة (الفضيا).
 ٣ — طبقة من العضلات البلعومية (مخططة).
 ٤ — اللفافة (الفضيا).
 ٥ — الطبقة او الغلالة .

المسلك الهضمي

يتألف من المريء والمعدة والمعى الدقيق والمعى الغليظ والقناة الشرجية يضاف لذلك الغدتين الكبيرتين وهما الكبد والمعتكلة (البنكرياس) لعلاقتها الكبيرة والوثيقة بالمسلك الهضمي بسبب تحويرها افرازات لجوف ذلك المسلك.

المريء

مسلك غشائي عضلي يربط تجويف البلعوم بالمعدة. ويعتبر تواسلا مباشرا للبلعوم الخنجري. يقسم طبوغرافيا الى ثلاثة اجزاء وهي العنقي والصدرى والبطني على التعاقب. والآخر هو اقصر الاجزاء الثلاثة.

٣ — الجزء العنقي: يقع متوسطا بين العضلة الطولية العنقية والرغامي اي وسطاني التوضع في بدايته.

عند قربة مدخل الصدر فانه ينحرف من وضعه الوسطاني ليسير للجانب الايسر من الرغامي. وبسبب قرب المريء من الجلد في هذه الباحة فبالامكان مشاهدة اللقم الغذائية او المائية او فقاعات الهواء. مارة خلاله وحتى بالامكان مشاهدة او جس نهاية الانبوب المعدي مارا خلال المريء.

الجزء الصدرى

يبدأ عند مدخل الصدر وخلالها يستمر مسيره على الجانب الايسر للرغامي بعدها يرجع لوضعه ظهري الرغامي وليسير للخلف في اعلى الفسحة المضغية ويستتر ظهر الشعب الايمن وليجتاز من الجانب الايمن من القوس الابهرى. وخلف قاعدة القلب يقع المريء بين الرئتين وتحتم الابهر الصدرى. ويرافقه هنا الفرعين البطنى والظهري لكلا العصبين المهم الايمن والمهم الايسر ويستمر للخلف ليرافقه الجذع الظهري والجذع البطنى

للعصبين المذكورين سلفا. وقبل وصوله الحجاب الحاجز نرى على يمينه تجويف المنصف المصلي وبالنهاية يجتاز الفتحة المريئية للحجاب الحاجز وليتهي بالجزء البطني القصير جدا عند فؤادية المعدة.

٥ - بنيانيا:

المريء انبوب ذو قطر مختلف. عندما يكون قطرة ضيقا فإن جداره العضلي يكون سميكًا. عندما يكون جداره العضلي رقيقا باستثناء المجترات فهناك زيادة في الجدار العضلي للمريء من الامام والخلف وهذا واضح جدا عند الحصان.

يتألف جدار المريء من طبقات ثلاثة من الخارج للداخل.

أ - الطبقة الخارجية - تربط المريء مع التراكيب المجاورة بصورة رخوة لتسمح بحرية الحركة عند عملية البلع.

ب - الطبقة العضلية عند الكلاب والمجترات - تتألف هذه الطبقة كليا من عضل مخطط في القطة والحصان ويتألف الجزء الامامي (ثلثية) من المريء من عضل مخطط والثلث الأخير الخلفي من عضل ملس. يتألف الرداء العضلي اساسا من طبقتين داخلية وخارجية المتواصلة مع العضلات البلعومية من الامام.

ج - الطبقة المخططة.

ملاحظات

الحصان: مريء الحصان ارادي لغاية قاعدة القلب.

الابقار: الاغنام: قابل بالتوسع بسهولة و ارادي على طوله.

الكلب: ارادي على طوله، جزءه البطني ضيق بسبب الطبقة السميكة من الغدد يطلق على هذا الجزء الضيق بالعنق المريئي.

الاورعة الدموية والبلغمية والمدد العصبي:


(١) -الجزء العنقي: يستمد مدده الدموي من فروع الشريانين السباتي العام الايمن واليسر.

(٢) -الجزء الصدري: يستمد مدده الدموي من الشريان المريئي الرغامي.


(٣) - اوردة الجزء العنقي: تدخل الوريد الوداجي الخارجي.

(٤) - اوردة الجزء الصدري: تفرغ بواسطة الوريد المريئي.

(٥) - المدد العصبي: يشتق من العصب المبهم والجذع الودي. العقد العصبية للضفائر العضلية - المعوية توجد بين الطبقتين العضلية الداخلية والخارجية.



- (شكل ٧-٤) يمثل منظر وحشي لرأس الحصان بعد ازالة العضلة النكفية الصيوانية والعضلات الوجهية
١. الغدة اللعابية النكفية . ٢. قناة الغدة اللعابية النكفية . ٣. غدة لعابية شدقية . ٤. غدة لعابية شفوية عليا .
 ٥. غدة لعابية شفوية سفلى . ٦. وريد وداجي . ٧. وريد وشريان وجهي وقناة نكفية — شريان وجهي . ٧.
 - وريد وجهي . ٢. قناة نكفية — عضلة بوقية ع. خافضة



(شكل ٨-٤) الغدد اللعابية عند الأبقار ١. غدة نكفية ٢. مائة نكفية ٣. غدة فككية سفلية ٤. غدة فككية عليا ٥. غدة فككية سفلية ٦. عضلة بوقية ٧. عضلة شدقية

المعدة

تستلم المعدة للقم الغذائية المزوجة باللعاب من المريء لتخزنه مؤقتا.
العصارة المعدية

يتم افرازها من الغدد الموجودة في جدار المعدة. وتتألف تلك العصارة من البيسين، والرزين وحامض الهيدروكلوريك وتعمل هذه العصارة بعد ان تحفز لغرض بداية الهضم الكيميائي (الخميري) يتم مزج محتويات المعدة مع العصارة المعدية بواسطة التقلصات العضلية للمعدة وهذا ما يدفعها (المحتويات) الى ان تتحرك تدريجيا الى العفج (الاثني عشر). تختلف معدلات الثدييات المستأنسة باختلاف عاداتها الغذائية التي نشأت عليها. بكلمة اخرى على نوعية الغذاء التي تستهلكه. لاتقتصر هذه الاختلافات على الشكل الخارجي وحجم العضو ولكنها تدخل في بنية بطانتها. لاكلات اللحوم، والخنازير والحصان معدة بسيطة يتألف من غرفة مفردة. معدة المجترات اكبر بكثير من المعدة البسيطة واكثر تعقيدا ولها اربعة غرف.

اعتمادا على بطانة المعدة هناك نوعان من البطانة وهما:—

أ — الغشاء المخاطي اللاغدي.

ب — الغشاء المخاطي.

الغددي الأول يشبه ذلك الغشاء الذي يطن المسلك الهضمي امام المعدة بينا الثاني يشبه جزء المسلك الهضمي بعد المعدة. تعرف المعدات الغدية عندما تكون مبطنه بغشاء مخاطي غددي بصورة شاملة. اما المعدات المبطنه بالتنوعين من الغشاء المخاطي الغددي واللاغدي فهي معدات مركبة. لذلك فالجزء اللاغدي يعرف بمقدم المعدة والجزء المبطن بالغشاء المخاطي الغددي بالجزء الغددي.

لاكلات اللحوم معدة بسيطة مبطنه كليا بغشاء مخاطي غددي. بينا معدة الحصان ايضا معدة بسيطة ولكنها تمتلك غشاء مخاطي مركبا يتألف من باحتين غدية ولا غدية. للمجترات معدة معقدة تتألف من اربعة غرف، تعرف الثلاثة الاولى الكرش والشبكية القبة بالمعدة الامامية بينا الغرفة القاصية تسمى المنفحة وهي المعدة الغدية بسبب بطانتها الغدية المخاطية.

شكل المعدة

المعدة، تضخم يشبه الكيس متوسط بين المريء من جهة والعفج (الاثني عشر) من جهة اخرى. يطلق على النهاية المرئية التي خلالها يدخل الغذاء بالمعدة القوادية او الفتحة القوادية. اما فتحة نهاية العفج والتي من خلالها تترك المحتويات الهضمية المعدة فهي الفتحة البوابية.

الجزء الفؤادي ذلك الجزء المعدي المحيط بالفتحة الفؤادية بينا البوابة هي ذلك الجزء العضلي المحيط للفتحة البوابية.

شكل المعدة: غير ثابت ويعتمد على كمية المحتويات وعلى وجود او غياب التقلصات العضلية عند وقت الفحص. وعلى العموم للمعدة شكل اساسي وهو مثل الكيس المنحرف والذي يتخذ شكل حرف ل مفلطح من الامام والخلف اضافة الى فتحتين احدهما المنحني الاكبر والاخر المنحني الاصغر السطح الجداري للمعدة هو الامامي والذي يأتي بتماس مع الحجاب الحاجز. بينا السطح الحشوي فهو الخلفي والذي يأتي بتماس مع الاحشاء البطنية. المنحني الاكبر(محدب) لليسار واللاسفل وهو اطول من المنحني الاصغر (مقعر) والذي يتجه لليمين.

يتميز المنحني الاصغر للمعدة البسيطة بواسطة الثلثة الزاوية دانيا او يسارا نسبة للمنحني هناك جسم المعدة والذي يصل الى مستوى الفؤادية جزء المعدة البارز فوق مستوى الفؤادية فيعرف بالقاع والذي يكون مفصولا عن الفؤادية التلم الفؤادي في الحيوان الحمي ممكن تميز القاع والذي اعتياديا يحتوي على فقاعات هوائية كبيرة الحجم قاصيا نسبة للقاع هناك الجزء البويي والذي بدورة يتألف من جزء دائي هو المدخل البوابي وجزء قاصي ضيق يعرف بالقنال البوابية.

يعرف الجزء الذي يصل الفؤادية بالبوابة داخل المنحني الاصغر بالميزاب المعدي تستنتى معدة الحصان والخنزير قليلا من حيث الشكل الاساسي للمعدة. في الحصان يكون القاع واسعا ويعلو لدرجة فوق مستوى الفؤادية ويسبب هذا العلو ووجود طبقة عضلية دائرية فإنه يعرف بالكيس الاعوري.

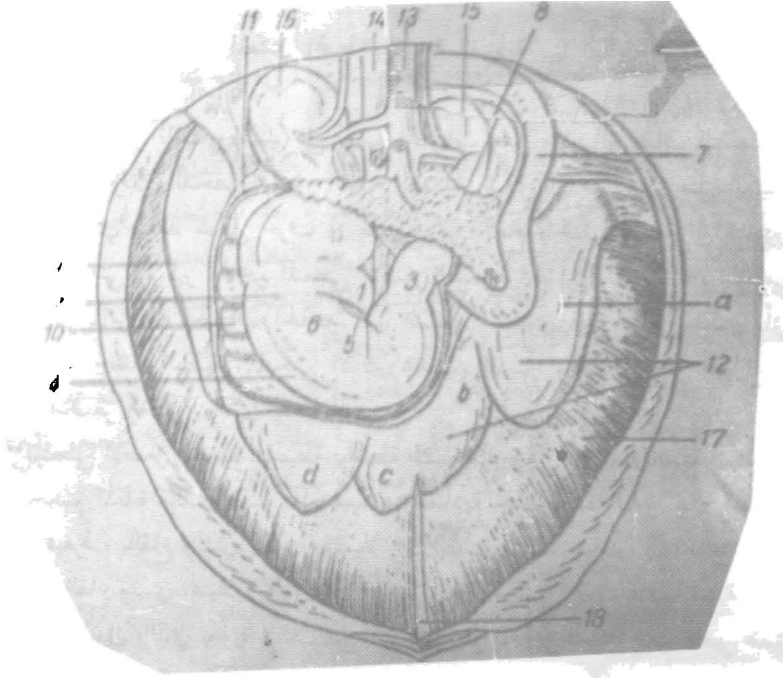
بيان المعدة: (شكل ٩-٤)

يتألف جدار المعدة من الداخلة للخارج من:

اولا: الغشاء المخاطي، يتميز الغشاء المخاطي الى جزء لأغدي او المنطقة المريئية بواسطة الثنية الهامشية (الحصان). في المجترات الجزء اللاغدي هو الكرش والشبكية والقبة. يعمل الغشاء المخاطي الغدي للمعدة على تكوين طيات وقتية وخصوصا في الجزء البوابي وعند فحصها بواسطة عدسة فإن السطح يظهر غير مستوى ومقوسا بواسطة ميازيب ضحلة الى باحات مرتفعة (الباحة المعدية).

اما الوحدات المعدية التي تتصل بالعدد المعدية فأنها تفتح فوق هذه السباحات وفي الميازيب.

ثانيا: الرداء العضلي: يتألف كبقية المسلك الهضمي من طبقة طويلة خارجية ودائرية داخلية.



(شكل ٩-٤) تخطيطي يوضح المعدة في موقعها الاعتيادي عند الحصان

١. المريء
٢. المعدة
٣. البواب
٤. الانحناء الاكبر للمعدة
٥. الانحناء الاصغر للمعدة
٦. الوجه الحشوي للمعدة
٧. الضفج
٨. البنكرياس (المضكلة)
٩. الطحال
١٠. رباط معدني طحالي
١١. وريد طحالي
١٢. الكبد - مؤثرا فصوص
١٣. الايبر النخيلي
١٤. وريد اجوف ذيلي
١٥. كلية يميني
١٦. كلية يسرى
١٧. الكبد
١٨. رباط الكبد - المنجل

يضاف للمعدة طبقة ثالثة هي الالياف المنحرفة الداخلية التي تقتصر على القاع وجسم المعدة المجاور للمنحني الاكبر.

ثالثا: الرداء المصلي: يغلف الجزء الاكبر من العضو ويتواصل المنحني الاكبر مع الثوب الاكبر وباتجاه الحجاب الحاجز مع الرباط المعدني - الحجابي وعند المنحني الاصفر مع الثوب الاصفر تحت الرداء المصلي وعلى طول المنحني الايسر الشحم تحت المصلي والنسيج الضام.

الاورعية الدموية والاعصاب

١ - يتم تجهيز المعدة بالشريان المعدني. يضاف له الشريانين الطحالي والكبدى والثلاثة شرايين هي فرع الشريان الجوفى. الوردة المعدية هي فروع الوريد البواني او الباني.
٢ - تذهب اوعية المعدة البلغمية الى الشرايين المعدية والطحالب والجوفى.

تثبيت المعدة

تحفظ المعدة بموقعها:-

اولا: بصورة رئيسية الاحشاء المحيطة بها وبارتباطها الوثيق بالمريء.
ثانيا: تعمل طيات الخلب على ربط المعدة بالاجزاء المجاورة وهي كالآتي:-

- أ - الرباط المعدني الحجابي: يربط منحني المعدة الاكبر بساقي الحجاب الحاجز.
ب - الثوب الاصفر: يربط المنحني الاصفر للمعدة والجزء الاول للنفج مع الكبد.
ج - الرباط المعدني الطحالي: يربط الجزء الايسر من المنحني الاكبر مع سرة الطحال.
د - الثوب الاكبر: يربط الجزء البطني من المنحني الاكبر والمنحني الاول للنفج.
معدة المجترات: (شكل ١٠-٤) و (شكل ١١-٤)
معدة المجترات كالأبقار والاعنام معدة مركبة مقارنة بالمعدة البسيطة للحيوانات المستأنسة الاخرى. تتألف معدة المجترات من:-

- ١- الكرش
- ٢- الشبكية
- ٣- القبة
- ٤- المنفحة

يعتبر الكرش والشبكية والقبة توسعات للمريء البطني لهذا تعرف التراكيب الثلاث بمقدم المعدة يبطن هذا الجزء بأجمعه غشاء مخاطي مغطى بظهارة حرشفية مطبقة لهذا فانها غير غدبية.

الكرش

كيس كبير مضغوط الجانبين، يحتل اكثر النصف الايسر من تجويف البطن من

الفسحة (الباحة) بين الضلعين السائين وإلى مدخل الحوض.
للكرش سطحين ومنحنيين السطحين أحدهما جداري لليسار وللحجاب الحاجز وجدار
البطن الأيسر وأرضية البطن والآخر حشوي مواجه لليمين وللأمعاء والكبد والقبة
والمفتحة. والمنحنيين هما المنحني الظهرى يقع على الحجاب الحاجز وعلى سقف تجويف
البطن والمنحني البطنى تبع محيط أرضية البطن. للغشاء المخاطي حليمات بارزة تختلف في
الشكل فهي إما ورقية أو خيطية أو هراوية يعمل الكرش على هضم الأعشاب والأغذية
النهائية.

الشبكة

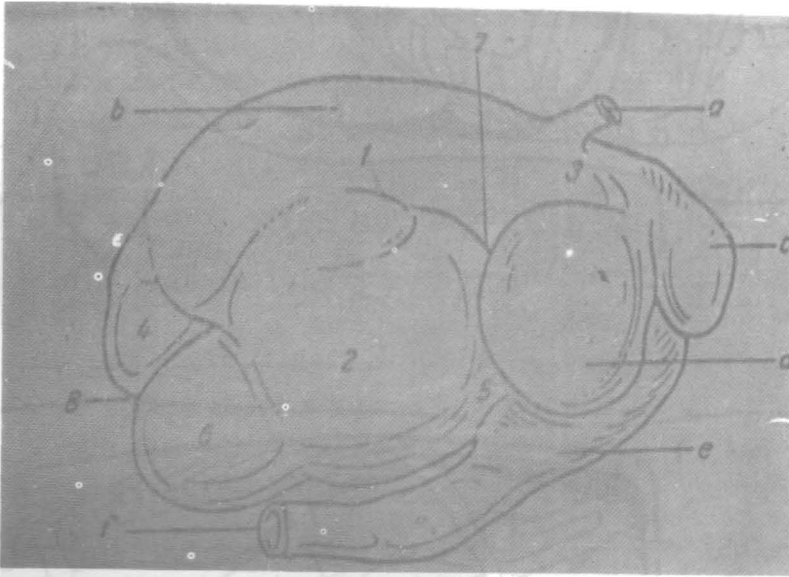
تعتبر الشبكة الجزء الأمامي والأصغر لمعدة المجترات ولها سطحان أحدهما جداري
(حجابي) يقع مطابقاً للحجاب الحاجز والآخر حشوي مطابقاً للكرش. يقع أغلب هذا
الجزء في الجانب الأيسر من المستوي الوسطاني أمام الأضلاع ٦، ٧، ٨.
لغشاء المخاطي بطانة مكونة من أحياد تتراوح من ٤ إلى ٦ تتخذ شكل خلايا النحل
تعرف هذه بالخلايا الشبكية ليس للمفتحة الكرشية الشبكية خلايا شبكية.

القبة (الورقية)

عضو كروي نوعاً مضغوطاً من الجانبين، يقع بصورة رئيسية في الجانب الأيمن من
الخط ١ لمنصف ويمتد من الضلع السابع وإلى الحادي عشر.

المفتحة

الغرفة الدانية تتبع الغرف الثلاثة السابقة. وهي كيس كمثري الشكل تقع بصورة
رئيسية فوق أرضية التجويف البطنى. يعرف الجزء الأمامي بالقاع الذي هو عند المنطقة
الخنجرية للقص. تمثل المعدة الغدية الحقيقية للمجترات يدخل المريء المعدة عند باحة
تعرف بالبهو المعدي والذي يقع عند النهاية الفقارية للضلعين الثامن والتاسع قليلاً إلى
يسار الخط الوسطاني والباحة هي أساساً ملتقى الكرش والشبكية.



(شكل ١٠-٤) معدة البقرة. منظر ايمن

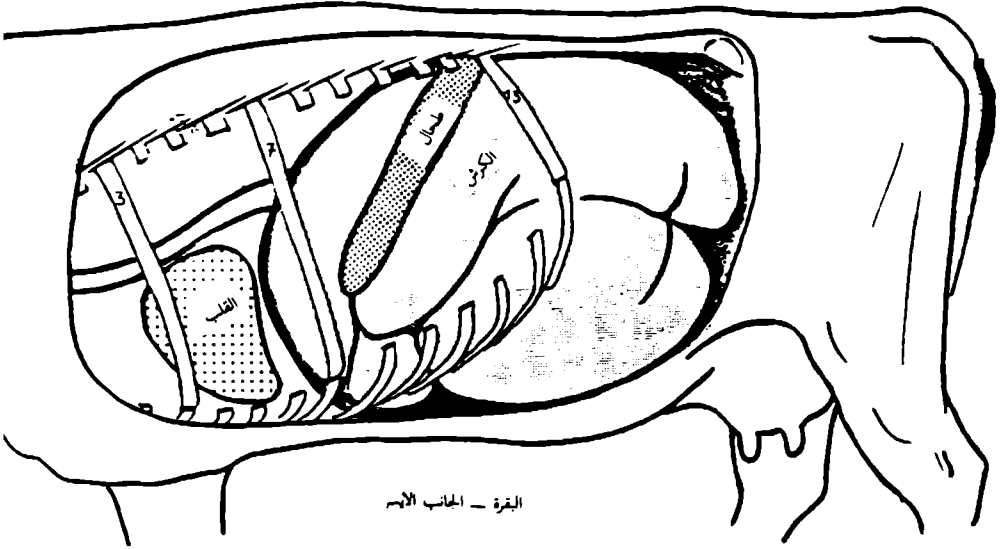
B: الموىء ظهري للكرش

c. الشبكية

d. القبة

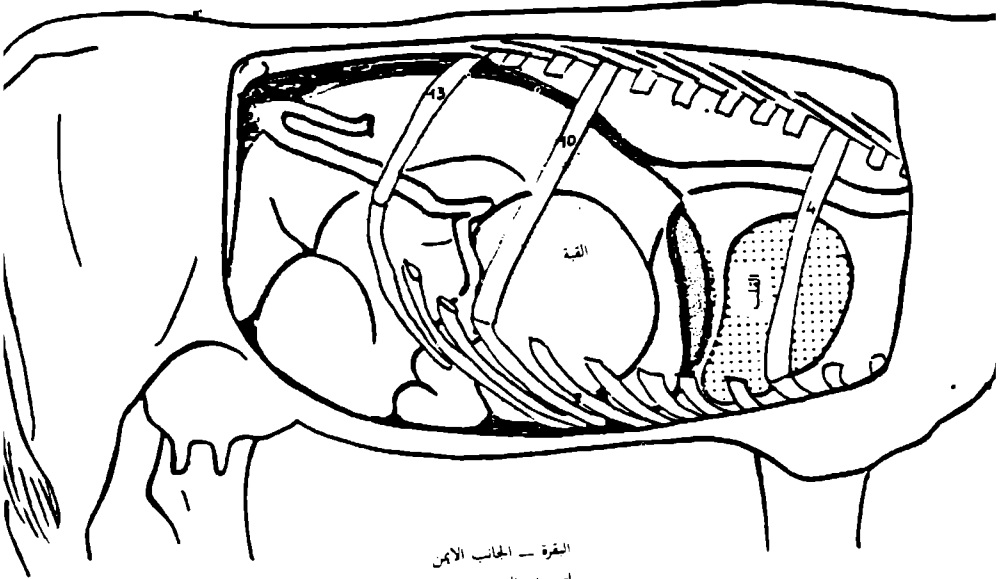
e. المنفخة

f. الضج



القرة - الجانب الأيسر

لتجهيف الصدر والبطن



القرة - الجانب الأيمن

لتجهيف الصدر والبطن

(شكل ١١-٤) تخطيطي يوضح طوعراية احشاء الصدر والبطن عند القرة

ملاحظات للمقارنة بين معدة المجترات المختلفة

الكروش	الابتقار	السعة	تؤلف ٨٠٪ من سعة المعدة الكلية.
الشبكية	الاغنام	السعة	تؤلف ٨٠٪ من سعة المعدة الكلية.
الشبكية	الحليجات علي وجه العموم	هرابوية الشكل.	
الشبكية	الابقار	تؤلف ٥٪ من سعة المعدة الكلية.	
الشبكية	الاغنام	تؤلف ٧-٨٪ من سعة المعدة الكلية.	
القبة (الورقية)	الابقار	تؤلف ٧-٨٪ من سعة المعدة الكلية.	
المنفحة	الاغنام	تؤلف ٥٪ من سعة المعدة الكلية.	
المنفحة	الابقار	تؤلف ٧-٨٪ من الامام تكون متعلقة مع الكبد في العجل فقط.	
المنفحة	الاغنام	تؤلف ٧-٨٪ من الامام تكون دائما متعلقة مع الكبد.	

بيان المعدة

يتألف جدار الغرف الاربعة من الطبقات النموذجية الثلاث الموجودة في المسلك الهضمي وهي الرداء المصلي والرداء العضلي والرداء المخاطي. باستثناء باحة من الكيس الظهري للكروش والمرتبطة بسقف تجويف البطن هنا تكون المعدة مغلقة بالخلب الحشوي الذي يعمل جسرا للميازيب الكرشية. وللتضيقات الغائرة بين الغرف بهنا تحفظ الوعية الدموية والبلغمية والاعصاب المارة بها.

الرداء العضلي

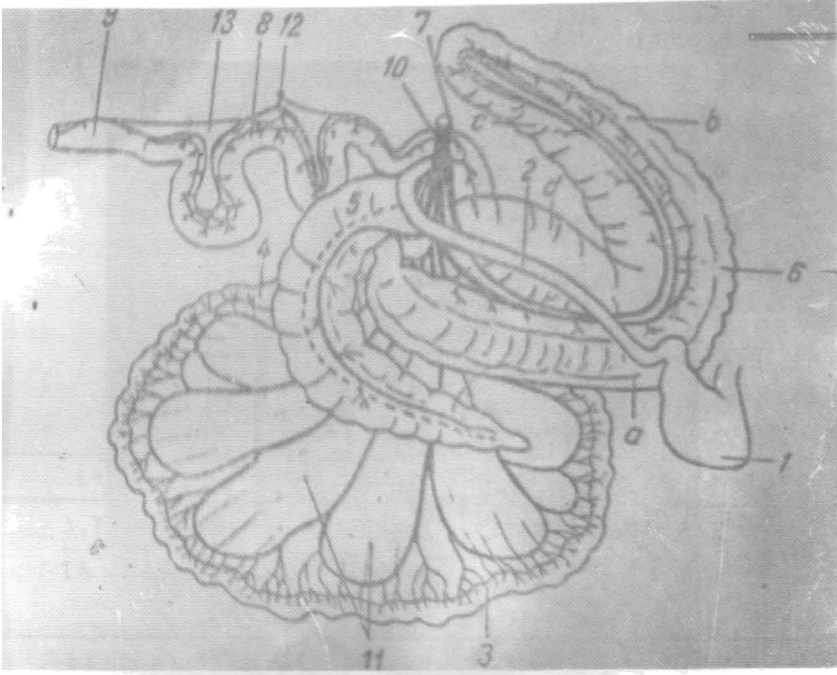
يتكون من الياف عضلية ملساء وهناك بعض الالياف العضلية المخططة المتواصلة من الطبقة العضلية الطويلة للمريء والتي تنتشر فوق جزء للكروش والشبكية.

تحدث تقلصات الكروش المعروفة **Rhythmic ruminal contractions** ١٤-١٠ مرة كل ٥ دقائق. (في الابقار) و٧-١٦ مرة كل ٥ دقائق في الاغنام والماعز اي بمعدل ٢-٣ بالدقيقة. نتيجة حركة محتويات المعدة طوال جدار الكروش الحشن والمرافقة لتمزق فقاعات الغاز الناتجة من التخمر البكتيري هو صوت الكروش المميز المرافق للتقلصات. بالامكان جس حركات الكروش بواسطة اليد بوضعها على الحفرة جنب القطنية وحتى يمكن مشاهدتها طالما يتحرك جدار هذه الحفرة مع كل تقلص.

الامعاء: (شكل ١٢-٤) و (١٣-٤)

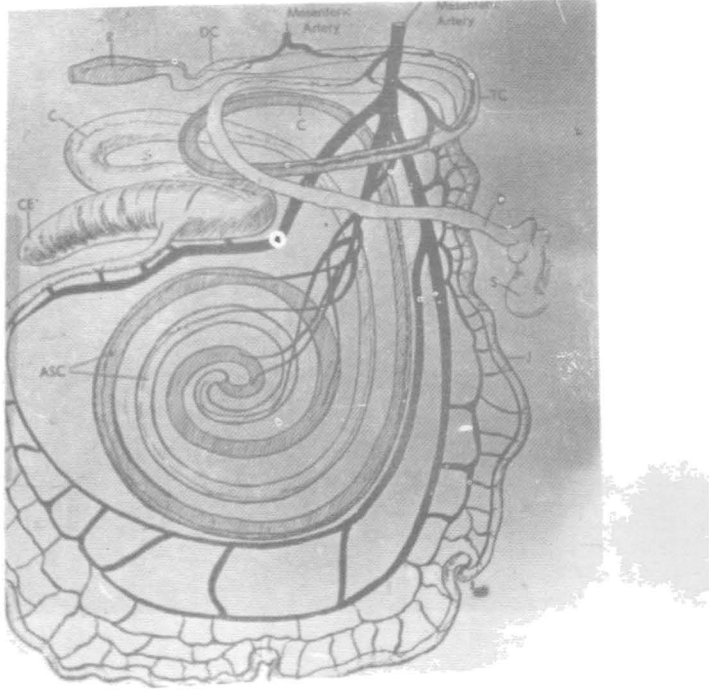
تمتد الامعاء من نهاية الجزء الثاني من المعدة الى الشرج. بسبب الضيق النسبي لقطر الجزء الثاني من الامعاء سمي بالمعي الدقيق اما الجزء القاصي من الامعاء فهو ذو قناة واسعة لذلك فهو يعرف بالمعي الغليظ. يتألف المعى الدقيق من العفج (الاثني عشري) والصائم واللفائفي. عملية الهضم في المعى الدقيق هي تواصل لعملية الهضم في المعدة. اما المعى الغليظ فبدوره يتألف من الاعور والقولون والمستقيم. القنال الشرجية هي الجزء النهائي القصير للمسلك الهضمي.

يختلف الطول الكلي المعوي وحتى اطول الاجزاء المكونة لها باختلاف انواع الحيوانات وسلالاتها. ويمكن ان تختلف الأطوال من حيوان الى حيوان اخر لنفس نوع الحيوان. من الصعوبة تعيين الطول المضبوط والدقيق للامعاء في الحيوان الحي. بالرغم من حصولنا على اطوال الاجزاء المكونة للامعاء من الحيوان النافق الا انها مقارنة ومقاربة في حالة الظروف المشابهة. لهذا من الضروري ان تحتفظ بهذا التحديد في الجدول الآتي:—



(شكل ١٢-٤) تخطيطي يوضح امعاء الحصان

١. المعدة
٢. الفصح
٣. الصائم
٤. اللفائقي
٥. الاعور
٦. القولون الصاعد
٧. القولون المستعرض
٨. القولون الهابط
٩. المستقيم
١٠. الشريان المساريقي القحافي
١١. شرايين صائمية
١٢. شريان مساريقي ذليل
١٣. طية مساريقية



(شكل ١٣-٤) المسلك المعدي المعوي للبقرة
 S. المعدة (المنفحة) ظاهرة بينما مقدم المعدة غير ظاهر
 D. العفج. J. الصائم. L. الكفائف. CE. الأعمور. C. القولون. ASC. اللفة الحلزونية (القولون الملفوف)
 TC القولون المستعرض DC القولون المابط. R. المستقيم

طول الامعاء بالامتار

البقر	الغنم والماعز	الحصان	
٤٩ — ٢٧	٣٥ — ١٨	٣٠ — ١٩	المعي الدقيق
١,٢ — ٠,٩	١,٢ — ٠,٦	١,٥ — ١	العفج
٤٨ — ٢٦,٠	٣٤,٠ — ١٧,٥	٢٨ — ١٧	الصائم
		٠,٨ — ٠,٧	اللفائفي
١٤٠ — ٦٠٣	٨,٠ — ٤,٠	٩,٠ — ٦,٠	المعي الغليظ
٠,٧ — ٠,٥	٠,٤٢ — ٠,٢٥	١,٣٠ — ٠,٨	الاعور
١٣,٠ — ٦,٠	٧,٥ — ٣,٥	٨,٠ — ٥,٥	القولون والمستقيم
٦٣٢٠ — ٣٣,٠	٤٣,٠ — ٢٢,٠	٣٩,٠ — ٢٥,٠	الكلي

يعتبر طول القولون المساعد (الكبير) للحصان ٣ — ٤ م بينما طول القولون النازل (الصغير) فهو ٢,٥ — ٤ م .

المهي الدقيق

يبدأ المهي الدقيق من البوابة وينتهي عند الملتقى القولوني - الاوروي. يمثل الضفج (الانثى عشري) الجزء الاول من المهي الدقيق، حيث يمتد من البوابة والى بداية الصائم. للضعف اغنثاين يعملان على تقسيم الضفج الى ثلاثة اجزاء وهي الجزء القحفي (الامامي) يسير الى اليمين على طول السطح الحشوي للكبد ينتهي عند الانحناء القحفي اما الجزء الثاني فهو الضفج النازل يسير ذليلا من الانحناء القحفي باتجاه الكلية اليمنى. اما الانحناء الذليل فهو خلف الكلية اليمنى الذي يلف لليسار ولل امام يتبع ذلك مجاورا الكلية اليسرى. الضفج الصاعد الذي هو الثالث والاخير. اجزاء الضفج النازل والصاعد يشكلا ن طية ذات شكل حول الواجهة الذيلية لجذر المساريقا والشريان المساريقي القحفي (الامامي).

يكون الجزء القحفي (الامامي) للضعف يتماس مباشرة للكبد والمشكلة ويكون طية سينية عند الحصان والمجترات والخنزير ويرتبط مع الكبد بواسطة الرباط الكبدي - الضفجي ويستلم قناة الصفراء من الكبد والقنوات الصفراوية من المشكلة. الصائم، طول جزء من المهي الدقيق. عند فتحه خلال عملية التشریح نجد فارغا محتويا كميات ضئيلة جدا من المحتويات السائلة، لهذا يعرف بالصائم. اللفائقي يمثل الجزء النهائي للمهي الدقيق ويكون ارتباطا مع المهي الغليظ. يكون معلقا بواسطة الجزء الذليل (الخلفي) للمساريقا (مساريقا اللفائقي) واطافة لهذا يكون مرتبطا مع الاعور بواسطة الطية اللفائية الاعورية. ينتهي اللفائقي عند الملتقى الاعوري القولوني للمهي الغليظ مكونا الفتحة اللفائية.

عند المجترات بسبب كبر حجم المعدة التي تملأ الجانب الايسر من تجويف البطن تدفع الامعاء كليا لليمين. ويكون القولون الصاعد القرصي - الشكل متموضعا وعلى شكل سهمي ومحاط عند واجهات القحفية والبطنية والذيلية بواسطة الصائم الملفوف لدرجة قوية في الخيول بسبب الطول الكبير للمساريقا فان الطيات الكبيرة للصائم الغير محدودة لاي باحة معينة في تجويف البطن. كما هو الحال في الحيوانات الاخرى بالرغم من انها توجد غالبا في الربع الظهري.

المهي الغليظ

يتألف المهي الغليظ من الاعور، والقولون مع اجزائه الثلاثة والمستقيم. يعتبر الاعور الجزء الاولي المعلق للمهي الغليظ ويلتقي مع اللفائقي عند الفتحة اللفائية. طول الاعور قصير جدا عند القطط ويزداد طولا عند الكلاب والمجترات، حيث عند الاخيرة يكون كبير جدا ويتخذ شكل كيس ممطوط لا توجد الزائدة الدودية (الموجودة عند الانسان) في

اعور الحيوانات المستأنسة يقع الاعور في الجانب الايمن لتجويف البطن، عند الحيوانات اللواحم. بينما في الخنزير يقع الاعور في الجانب الايسر لتجويف البطن. باستثناء الخنزير يوجد الجزء المرتبط للاعور غالبا في منطقة الخاصرة اليمنى بينما يختلف مع الجزء الطليق باختلاف انواع الحيوانات.

القولون

نظام القولون الطبوغرافي الاساسي البسيط عند الانسان هو انقسامه الى القولون الصاعد الذي يمر قحفيا الى (الامام) وعلى الجانب الايمن. والقولون المستعرض يسير من اليمين الى اليسار امام الشريان المساريقي القحفي (الامامي) والقولون النازل الذي يسير ذيليا (للخلف) وعلى الجانب الايسر. مسار وطبوغرافية القولون عند اللواحم تشبه تلك التي في الانسان وحتى موقع القولون هو واحد في كافة الثدييات المستأنسة. القولون الصاعد عند المجترات والخيول يكون لدرجة كبيرة ممطوطا ومتحورا. في المجترات يكون ملفوفا على نفسه ويتوسط بين الاعور والقولون المستعرض ويكوّن اللفة الحلزونية للقولون هي لفة مزدوجة تتميز على شكل قرص يتألف من:-

(أ) — التلفية الجاذبية التي تلف باتجاه مركز التلفية.

(ب) — الانحناء او الثنية المركزية.

(ج) — التلفية النابذة التي تلف بعيدا عن مركز التلفية.

في المجترات، يسبق اللفة الحلزونية.

اللفة الدائرية

بلورها تتألف من الجزء ثلاث وهي الجزء البطني الذي يمتد من الاعور الى الامام نسبة للكلية اليمنى ولمسافة ٦-١٠ سم تبع ذلك الجزء الاوسط الذي يسير ظهريا متوسطا بين الخاصرة اليمنى والجزء الصاعد من العفج — ومن ثم يتواصل مع الجزء الاخير الذي هو الجزء الظهري الذي يسير قحفيا (للامام) موازيا للجزء الاول.

اللفة الحلزونية. اما اللفة القاصية هي امتداد ذيلي (حقي) للتلفية النابذة وتقع انسيا نسبة للفة الدائرية وللجزء الصاعد من العفج، القولون الصاعد عند الحصان ليس فقط ممطوطا بل يزداد اغلبه قطرا لهذا فانه يعرف بالقولون الكبير، يبلغ طوله ٣-٤ م وذا سعة ٥٥-١٣٠ لتر. يعتبر القولون الصاعد اكبر قطعة (شذفة) في المعى، ينثني (يتضاعف) على نفسه مكونا طيات كبيرة تشبه حرف يو تحتل النصف البطني من تجويف البطن. يبدأ القولون الصاعد بالجزء المسمى القولون البطني الايمن عند الانحناء الصغير للاعور ليتجه الى الامام وليتني عند الانحناء القصي، اما الجزء الثاني فهو القولون البطني الايسر يتجه للخلف من الانحناء وعلى الجانب الايسر يسير للامام فوق القولون البطني الايسر والى الانحناء الحجائي ليتواصل على الجانب الايمن مكونا الجزء الرابع القصير والواسع والمسمى

بالقولون الظهري يتبع هذا القولون المستعرض الذي يسير من اليمين الى اليسار. اما الشريان المساريقي (القحفي الامامي) يتواصل القولون المستعرض في الجانب الايسر كقولون نازل (هابط) الذي يعرف ايضا بالقولون الصغير الطويل جدا والمعلق بالمساريقا القولون النازل. تحت لفات او تعريجات القولون النازل الكبير الربيع الظهري الايسر من تجويف البطن.

يمتلك اعور وقولون الخيول تكييسا، في العضوين المذكورين يتركز العضل الطويل مكونا حزما تعرف بالشرائط بينما يتجمع جدار المعى ليكون صفا من التكيسات. تبرز بين كيسين متجاورين طية نصف هلالية الى داخل المعى لتزيد الباحة السطحية الداخلية.

المستقيم

الجزء الاخير مستقيم المظهر يتواصل من القولون النازل والى تجويف الحوض وقبل ان يتسبي عند القنال الشرجية القصيرة يتضخم مكونا انبوية المستقيم والتي تكون عمدا عند الخيول بينما لا توجد في الحيوانات كالمقطط والغنم والماعز.

القنال الشرجية هو الجزء الانتهائي القصير للمسلك الهضمي تعرف الفتحة التي يحيطها الشرج التي تقع تحت الفقرة العصصية الرابعة. يحيط الشرج عضلتان عاصرتان قويتان جدا احدهما خارجية والاخرى داخلية. الاولى هي عضلة هيكلية (مخططة) تنشأ من الفقرات الذيلية وتقع سطوحيا نسبة للداخلية (الثانية) التي هي ملساء. اغلب الياف هاتين العضلتين تحيط الشرج وهناك تنجه بعضها وحشيا لتربط العضلات البولية-التناسلية اسفل الشرج.

بيان جدار المعى

للمعى وظيفة تفكيك المحتويات الغذائية بالفعل الكيمياوي والخميري، وامتصاص المغذيات المحررة من ذلك الفعل. تتم العمليتان بفعل العصارة البنكرياسية والافرازات المعوية والصفراوية على طول المعى الدقيق اضافة الى وجود تراكيب متخصصة تزيد الباحة السطحية المواجهة للمحتويات المعوية، هذه التراكيب تسهل عمليتي الهضم والامتصاص معا. يتم تحرير الخمائر الضرورية لهذه التحولات التمثيلية بواسطة المعتكلة والكبد والغدد الموجودة في جدار المعى نفسه. تلعب الاحياء المجهرية (فلورا البكتريا والكائنات وحيدة الخلية) دورا مهما وكبير في تفكيك الغذاء النباتي الخشن لاكلات الاعشاب. اما في عملية مزج المحتويات مع افرازات غدد المعى ودفعه قاصيا فيتم بواسطة الحركة اللودية لجدار المعى العضلي وبهذا يتم تحرير الفضلات غير القابلة للامتصاص كغائط. وعلى وجه العموم فان عملية هضم وامتصاص المغذيات يتم في المعى البديقي بينما تتجمع الفضلات

وتتكشف وتخزن عند المعى الغليظ قبل طردها ويمكن ان تم عمليتي الهضم والامتصاص في المعى الغليظ للحصان. يتألف جدار المعى من ثلاثة اودية وهي من الداخلى للخارج كالآتى:-

١- الرداء المخاطي

تؤلف طيات وقتية ذات عدد وارتفاع مختلف لتكيف والتغيرات المتواصلة لجوف المعى. وهناك طيات دائمية كالآتى هي عند المعى الغليظ للحصان والخنزير يطن هذا الرداء ظهارة سطحية تتكون من طبقة واحدة من الخلايا العمودية الطويلة التي لها حافة قشرية متميزة تعمل هذه الخلايا على امتصاص وتحرير المغذيات وتسهيل تمريرها من تجويف المعى الى الاوعية الدموية والبلغمية الموجودة في جدار المعى. وهناك خلايا كأسية تفرز المخاطية منتشرة بين خلايا الظهارة المذكورة سلفا وهي متعددة عند المعى الغليظ، يعمل المخاط الناتج من هذه الخلايا على تكوين طبقة تغطي الظهارة لحفظها. توجد الغدد المعوية في الصفيحة الاصلية وعلى طول الامعاء وهي غدد انبوبية وتفتح فوق سطح الظهارة وبالإمكان رؤية فتحاتها بواسطة العدسة المكبيرة اضافة لما ورد هناك الغدد العفجية الموجودة في الطبقة تحت المخاطية.

للمعى الدقيق زغابات معوية مخروطية الشكل تبرز من السطح المخاطي للمعى الى جوفه وتعطي السطح ملمسا مخمليا. وجود الزغابات يزيد من السطح المعرض للامتصاص لدرجة كبيرة جدا. بصورة عامة كل زغابة تتألف من سدى مغطاة بواسطة الظهارة المعوية تتركب السدى من نسيج ضام شبكي يحوي خلايا عضلية ملساء وشعيرات دموية وبلغميا معا. تعمل الزغابات المعوية عمل المضخات بواسطة التقلص المتقطع يتحرك الدم والبلغم المحتويان على المغذيات المنتصة من الزغابان وباتجاه الاوعية الاكبر في جدار المعى.

الصفيحة العضلية المخاطية

تعمل على انتاج الطيات المؤقتة عند الغشاء المخاطي للنسيج البلغمي في جدار المعى وظيفة خاصة الاوهي ميكانيكية الدفاع عن الجسم تنتشر خلايا بلغمية (مقاوية) باعداد هائلة في الصفيحة اللبادية (الاصلية) وبين خلايا الظهارة. تعمل هذه الخلايا كخط اول للدفاع ضد الاحياء المجهرية المرضية الداخلية الى جدار المعى. تكون تجمعات الخلايا البلغمية (الدمية) على هيئة عقيدات بلغمية احادية مرتبة على السطح كحديبات صغيرة مطبورة في الطبقة اللبادية او على شكل تجمعات كبيرة تعرف لطخات باير توجد الاولى والثانية في المعى الدقيق بينما يتركز وجود الثانية في اللفائمي والتي اصلا تعتبر علامة مميزة للفتفي وبالإمكان مشاهدة لطخات باير في الجانب المعاكس كمرتكز المساريقي.

الرداء العضلي

يتألف من طبقتين الاولى داخلية دائرية والثانية خارجية طويلة مع صفيحة رقيقة من

النسيج الضام تفصل الطبقتين عن بعضهما. تتحد معظم الالياف العضلية الطولية عند الخنازير والخيول مكونة حزم عضلية تعرف بالشرائط للمعي الغليظ.

الرداء المصلي

المعي الدقيق يكون كاملاً باستثناء الحافة المساريقية حيث مرور الاوعية والاعصاب تصل المعى. اما في المعى الغليظ فانه يغطي الاجزاء المختلفة لدرجات متباينة الا انه لا يغطي:—

أ — السطوح المتقابلة للاعور والقولون اللذان يتوسطان بين طبقتي الطية الاعورية القولونية والطيّة المساريقية القولونية.

ب — وباحتى الارتباط بين الاعور والقولون.

ج — والجزء الخارجى الخلفى من المستقيم.

الأوعية الدموية والبلغمية والمدد العصبي

يستمد المعى الدقيق دمه من الشريان المساريقي الامامى. يستمد الجزء الثانى من العنق اضافة لما ذكر من الشريان الجوفى اما المعى الغليظ فانه يستمد دمه من كلا الشريانين المساريقي والخلفى. يستلم المستقيم دمه من خلايا الشريانين الحرقفيين

الفاصلين. تصب اوردة المسلك الهضمى كله في الوريد الباي بينا الدم القادم من نسيج فأنه يصب عند الوريد الاجوف الخلفى. الاوعية البلغمية المعوية في العقد البلغمية نحي تبعها. تمر الاوعية الدمعية الخاصة بالعنق في العقد الكبدية العنقية — المعنكلة وساريقية الامامية والاعورية، اما الخاصة بالصائم فانها تمر في العقد الصائمية والخاصة بانفائمي تمر في العقد الصائمية، الاعورية والقولونية والمحيطة — المستقيم.

تستمد التراكيب الاتية، الرداء العضلي والغدد المعوية مددها العصبي من جزئي الجهاز العصبي الحشوي والمعروفين بالودي وجار الودي. وعلى وجه العموم يؤخر الجزء الودي النشاط المعوي بينا يسرع الجزء جار الودي في تنشيط المعى. تمر الالياف الودية الى المقاطع المختلفة من المعى خلال العقد العصبية الجوفية والمساريقية الامامية والصفيرة المساريقية الامامية خلال العقدة العصبية المساريقية الخلفية والصفيرة خلال العقد العصبية القطنية والمستقيم الامامية. اما الياف جار الودي للأععاء فانها تنشأ في كلا المنطقتين القحافية والعجزية. وبالنسبة للقحافية، فانها تمر خلال العصب التائه الى العقد العصبية البطنية اما بالنسبة لمنطقة المعجز فانها تمر الى العقد العصبية الحوضية. بعد اشتباكها تمر الالياف بعدد من العقد مرافقة الشرايين والى الامعاء.

اما الجهاز العصبي داخل الجدار (المعروف بالصفيرة المعوية) فبلوره يتألف من:—

(أ) — الصفيرة تحت المصلية

(ب) — الصفيرة العضلية

ج) - الضفيرة تحت المخاطية
تقع الأولى تحت الطبقة المصلية بينما الثانية فتتوسط بين طبقتي العضل أما الأخيرة
فهي في الطبقة تحت المخاطية يعتقد بان مسؤولية هذا النوع من الجهاز العصبي هو
التقلص العضلي والنشاط الإفرازي للمعي.

الكبد

(شكل ١٤-٤)

الكبد هو اضخم غدد الجسم وحجمه اساسا يعكس وظائفه المتعددة التي من ابرزها افراز المرارة (او الصفراء) التي عبارة عن سائل لزج يميل الى اللون الاصفر. في الاطوار الجنينية يعمل الكبد كمركز تكوين وتطور الدم. ومن الوظائف المهمة ايضا هي تخزين الكلايوكوجين الذي يتم تصنيعه من الكاربوهيدرات المستلمة من الدم البائي. وبامكان الكبد تخزين الشحوم وتخزين كميات صغيرة من البروتين اضافة الى ان له وظيفة البلغمة وازالة والسمنة. اضافة الى ذلك وظيفة اخرى هي الابرار (طرد الفضلات) وذلك بتحويل المواد الانتهاية للبروتين الناتجة من تقويض اليوريا وحامض اليوريا التي يتم تحويرها الى المسار الدموي ومن بعدها الى الكلية لتتطرد خارجا.

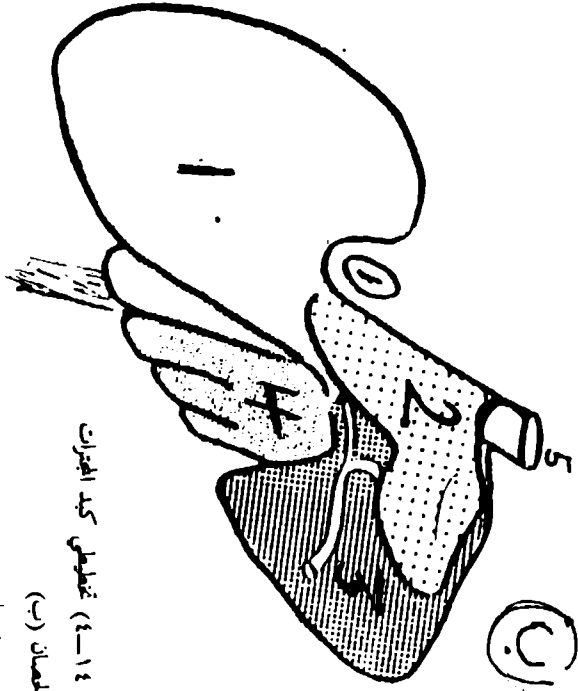
اما كبد الحيوانات الرضيعة او التي تحت غذاء دهني فانه يكون ذا لون اصفر بني بسبب وجود الشحم. بينما تمتلك الحيوانات الهزلية (الضعيفة) كبدًا ذا لون احمر بني غامق.

يختلف حجم ووزن الكبد للدرجة كبيرة. وبسبب تخزينه للكلايوكوجين والشحوم فانه يزن اكثر في الحيوانات التي تحت تغذية جيدة مما هي في الحيوانات الهزلية. يقل وزن الكبد مع تقدم العمر.

ادناه جدول يوضح اوزان الكبد النسبية والمطلقة للحيوانات المستأنسة:—

النسبة المئوية بالنسبة لوزن الجسم	وزن الكبد	الحيوان
١٠,٢٠ — ١,٥	٢,٥ — ٧ كغم والمعدل هو ٥ كغم	الحصان
١٠,٣٤ — ١٠,٠٣	٣ — ١٠ كغم	البقرة
١٠,٤٥	٥٠٠ غم — ١,٢٦ كغم	الخروف

الكبد تركيب متين نوعا ما مرن عند اللمس، في موقعة يتلائم مع ما يجاوره من التراكيب. يقع الكبد في الجزء داخل الصدر من تجويف البطن. له سطحان احدهما يعرف بالحجابي وهو محدب ويقع على تقعر الحجاب الحاجز الاخر يعرف بالحشوي الذي هو للخلف ويتناس مع المعدة والعفج والقولون والصائم والكلية البيني. تعمل التراكيب التي تكون بتناس مع الكبد على ايجاد انطباعات على هذا السطح، لذا يقال ان هناك انطباعات معدى انطباعات عفجي والغ.



(شكل ١٤-٤) تقاطع كبد الحنجرات

١- المصانق (رب)

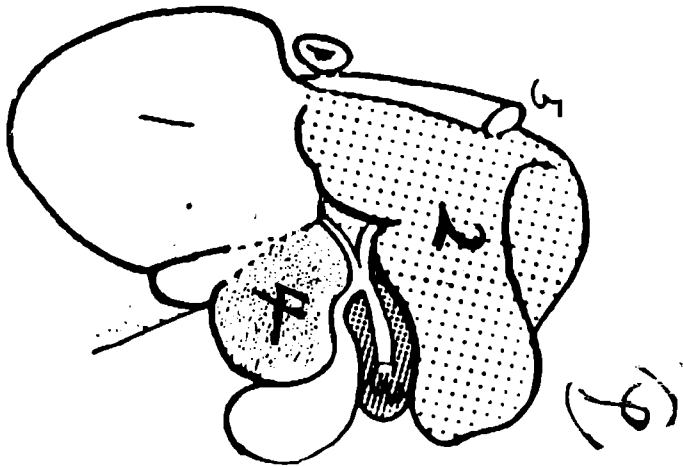
٢- فص وحشي اليسر

٣- فص ذليل

٤- فص ابون

٥- فص راجعي

٦- ورية اجوف ذليل

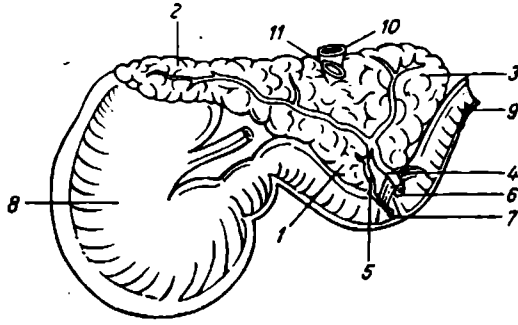


كيس الصفراء

عبارة عن كيس حويصلي يقع في منخفض على السطح الحشوي للكبد حيث يرتبط وثيقا معه ويعمل كيس الصفراء على خزن المرارة وقتيا وتحريرها الى العفج عند دخول الغذاء يبرز كيس الصفراء في حافة الكبد في المجترات فقط. ليس للخيل والجمال حوصلة صفراء. اضافة الى ان اهم ميزة للكبد هو تفصصة حيث ينقسم الى فصوص عديدة الفصوص الرئيسية والثانوية وكقاعدة للكبد في الحيوانات المستأنسة ثلاثة فصوص رئيسية من هذه الفصوص الثلاث ينقسم الى فصين او اكثر، ولكل فص ميزاته الخاصة به. للكبد اربطة تربطه بالتراكيب المحيطة به وهي الرب الاكبر والرباط التاجي والرباط المنجلي

المعثكلة: (شكل ١٥-٤) و (شكل ١٦-٤)

تتركب المعثكلة من نسيج غدي بالاساس تواسلا للغطاء المخاطي الغدي للعفج (الاثني عشري) حيث يبقى باتصال معه بمرور الزمن خلال قنوات افراجه. في الحيوانات الثديية المستأنسة تقع المعثكلة في ثنية العفج قريبا من سقف تجويف البطن. ويطلق على الجزء من المعثكلة والذي يقع على الجزء الايسر للجسم اما الجزء الذي هو يسار الجسم فيعرف بالفص الايسر والجزء الذي على يمينه بالفص الايمن. وظيفيا تتركب المعثكلة من جزئين هما الجزء ذو الافراز الخارجي الذي يعمل على انتاج خمائر معينة هي النشوز (الذي يعرف سابقا بالاميليز) والترپسين واللايباز (كافة هذه الخمائر تؤثر على المحتويات المعدية عند وصولها العفج)، بواسطة قناة واحدة او قناتين. مطمورة في النسيج ذو الافراز الخارجي جزرا صغيرة من النسيج الصماوي الذي يؤلف الجزء الثاني والمعروف بالجزء الصماوي الذي يعمل على انتاج هرمون الانسولين الذي يسير للدم مباشرة والذي يقلل بدوره مستوى السكر بالدم وبالاخير مستوى السكر في البول لغرض المساعدة على خزن الكلايكيوجين في الكبد والعضلات وتحويله الى شحم يتم خزنه بصورة نسيج شحمي.



(شكل ١٥-٤) المثكلة عند الحصان

١، ٢، ٣، أجزاء المثكلة

٤، ٥، قناة المثكلة

٦. حلجمة عفجية

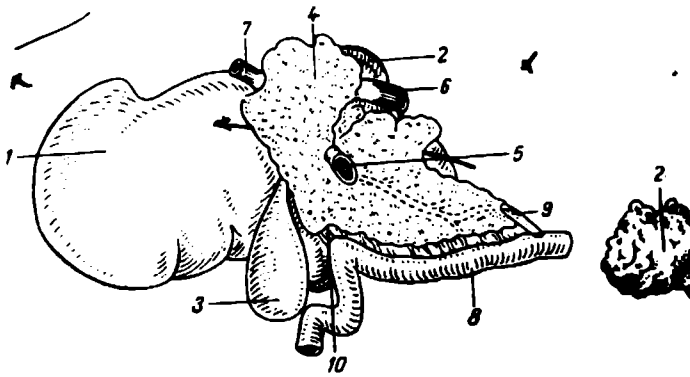
٧. حلجمة مثكلية اضافية

٨. المعدة

٩. العفج

١٠. وريد اجوف ذليل

١١. وريد بالي



(شكل ١٦-٤) معلقة البقرة

١. الكبد . ٢. الفص النبيل للكبد . ٣. المرارة . ٤. المعلقة . ٥. وريد باي . ٦. وريد اجوف ذيلي . ٧. وريد
 حلي ثري . ٨. العفج . ٩. قناة مصلية . ١٠. قناة الصفراء

الباب الرابع

الفصل الثاني

الجهاز التنفسي

يتركب الجهاز التنفسي من الرئتين وعدد من المسالك الهوائية التي توصل الهواء الى الرئتين، وهذه المسالك الهوائية تتألف من:

١- الانف الذي يتألف من: (شكل ١-٥)

أ - المنخران

ب - التجويف الانفي

٢- البلعوم التنفسي

٣- الحنجرة

٤- الرغام وتفرعاته

كما يشمل الجهاز التنفسي مستقبلات حاسة الشم واعضاء الصوت. وظيفة الجهاز التنفسي تتلخص بالقيام بعملية التبادل الغازي بين الدم في الرئتين والهواء الجوي وتنقية وتدفئه هذا الهواء وترطيبه قبل وصوله الى الرئتين.

في جميع الحيوانات يحدث التنفس عن طريق المنخرين عدا الكلاب فيكون التنفس غالبا عن طريق الفم وهذا يساعد على تبخير السوائل عند ارتفاع درجة حرارة الجو.

الانف

في الحيوانات المستأنسة يندمج الانف بصقل الوجه وعند مستوى العينين الى مقدمة الرأس. خارجيا يمكن تمييز الاجزاء التالية للانف:

١- السطح الظهري

٢- المنطقتين الانفيتين الوحشيتين

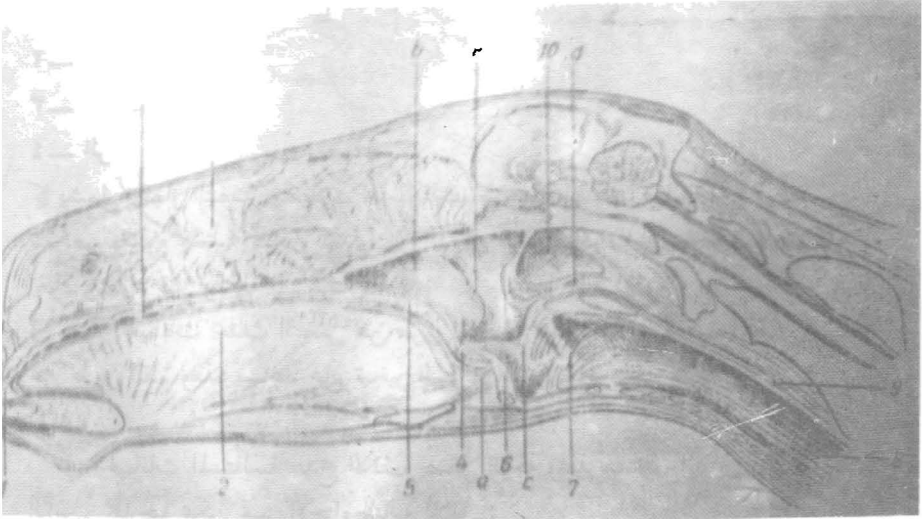
٣- القمة الانفية التي تحمل المنخرين

يتركب الجدار الخارجي للانف من:

١- الجلد: وهي الطبقة الخارجية وتحمل شعرا وصوف قصير عدا منطقة قمة الانف.

٢- العضلات: وهي الطبقة الوسطى وتتكون من عضلات الوجه والتي تعمل على المنخران والشفة العليا.

٣- العظام والغضاريف: العظام التي تكون الجدار الظهري للانف هي العظام الانفيان والجبهيان اما العظام التي تكون الجداران الوحشيان فهي عظما الفك العلوي، والعظام الوجنيان والعظام الدمعيان والعظام القاطعيان وتحيط الحافة الحرة للعظام القاصية والانفية الفتحة الانفية العظمية التي يلتصق بها غضاريف المنخر.



(شكل ١-٥) قطاع سهمي لرأس الحصان

١. تجويف الفم .٢. اللسان .٣. تجويف الأنف .٤. تجويف البلعوم .٥. الحنك اللين .٦. لسان المزمار .٧.
- الحنجرة .٨. الرغام .٩. المريء .١٠. كيس السمع .
- a فتحة فمية بلعومية b فتحة انفية بلعومية c فتحة بلعومية حنجرية d فتحة بلعومية مريئية e فتحة بلعومية سمعية

الغضاريف الانفية

عبارة عن عدد من التراكيب الغضروفية التي تدعم الجزء الامامي من التجويف الانفي والمنخرين وهي:

(١) الغضروفان الجداريان البطني والظهري:

معدان وحشيا من الحافتين الموافقتين للحاجز الانفي ويقترب كل منهما بالآخر وفي بعض الحيوانات يلتحمان ليكونان انبوا غضروفيا كما في الكلاب. وفي المجترات فان هذان الغضروفان منفصلان الا عند طرفيهما الامامي والخلفي لكنهما في الخيول ضيقان لذلك فان الجدار الوحشي للانف غير مستو.

الحاجز الانفي

صفحة غضروفية رباعية اسماك عند الاطراف منها في المركز ويحتل الحاجز موضعا وسطيا ليقسم التجويف الانفي الى تمهويين ايمن وايسر ويلتحم الحاجز خلفيا في الصفيحة الوسطى للعظم المصفاوي. ويتواصل اماميا بين المنخرين تحت اسم الحاجز المنخري. وتلتحم الحافة الظهرية للحاجز بالعظمين الجبهي والانفي عند الدرز الجبهي والدرز الانفي. اما الحافة البطنية فتلتحم بميزاب العظم المبكمي والبروزين الحنكيين للعظمين الفكّي العلوي والقاطمي.

الغضروف الاضائي الوحشي

يدعم هذا الغضروف الجناحين الوحشين للمنخرين وبشبه شكله مثبت السفينة في المجترات وفي الكلاب ويكون خرزوي الشكل في الخنازير.

في المجترات يكون هذا الغضروف استمرارا للجزء الامامي للغضروف الجداري الظهري بينا في الكلاب والقطة فانه استمرار للغضروف الجداري البطني.

في الخيول لا يوجد هذا الغضروف.

الغضروف الاضائي في الانسجة

غضروف صغير يمتد من الحارة البطنية والغضروف الجداري او محيطها الجناحين ولها شكل خاص في الخيول.

الغضروف الجناحي

يوجد هذا الغضروف في الخيول ويعمل على دعم المنخر في الجهة الظهرية والبطنية والانسجة. ويتركب من صفيحة رباعية ظهرية وقرن الطية بطني.

ويلتصق بمقدمة الحاجز الغضروفي الانفي.

المنخران

هما الفتحتان الخارجيتان للتجويفين الأنفيين وشكل المنخرين في حالة عدم التوسع يكون كما في الحصان والثور والكلب والقطة بينما يكون دائري في حالة الخنزير. ويحيط بكل منخر جناحان وحشي وانسي يلتقيان ظهريا وبطنيا ليكونا الزاويتان الانفيتان الظهرية والبطنية على الترتيب.

وتوجد الفتحة الانفية الدمعية على الجدار البطني للمنخر عند اتصال الجلد بالغشاء المخاطي.

ويتميز المنخر في الخيول بعدم وجود الغضاريف على الجدار الوحشي ولذلك سمي بالانف الجلدي. وينقسم كل منخر بواسطة الطية الجناحية الى جزء ظهري صغير واعوري يسمى المنخر الكاذب وجزء بطني كبير يسمى المنخر الحقيقي الذي يؤدي الى التجويف الانفي.

التجويف الانفي

يمتد التجويف الانفي في المنخرين الى الفتحتين الانفيتين الداخليتين. وينقسم هذا التجويف الى نصفين ايمن وايسر بواسطة الحاجز الانفي.

صقل التجويف الانفي

يشترك في تكوين صقل التجويف الانفي العظام التالية:

(١) — سقف التجويف الانفي او الجدار الظهري يشترك في تكوينه العظم الانفي وجزء من العظم الجبهي اضافة الى الغضروف الجداري الظهري.

(٢) — ارضية التجويف الانفي او الجدار البطني والذي ايضا يكون سقف التجويف الفمي يتكون من جزء من العظم القاطعي وعظم الفك العلوي والعظم الحنكي اضافة الى الغضروف الجداري البطني.

(٣) — الجدار الوحشي يكون غير منتظم ويشترك في تكوينه الغضروفان الجداريان الظهري والبطني واجزاء من عظام قاطعي، الفك العلوي، الحنك، الصدغي والدمعي.

(٤) — الجدار الخلفي تكونه الصفيحة المثقبة للعظم الصدغي وينقسم كل من التجويفين الانفي الى ثلاثة اقسام هي:

١ — الدهليز الانفي: الجزء الامامي من التجويف الانفي مبطن بغشاء مخاطي جلدي.

٢ — التجويف الانفي الاصلي: هو الجزء الذي توجد فيه المحارات الانفية والتي تبرز من الجدار الوحشي للتجويف الانفي ويبطن هذا الجزء غشاء مخاطي تنفسي.

٣ — القاع الانفي: الجزء الخلفي للتجويف الانفي ويوجد به ظهريا المحارات المصفاوية ويبطن بالغشاء المخاطي الشمي.

المهارات الانفية

تملأ المهارات الانفية الجزء الاكبر من التجويف الانفي وتكون مغطاة بغشاء مخاطي تنفسي وتتكون المهارات الانفية من:

- أ — صفيحة قاعدية تلتحم مع الجدار الوحشي للتجويف الانفي.
 - ب — يمتد من كل صفيحة قاعدية صفيحة حلزونية او اكثر تنحني بطنيا او ظهريا لتكون رطب يتصل مع التجويف الانفي.
- يوجد في كل تجويف انفي ثلاث محارات انفية هي:
- ١ — المحارة الانفية الظهرية التي تحتل الجزء الظهري من التجويف الانفي وهي اكبر المهارات الانفية وتمتد من الدهليز الانفي الى الصفيحة.
 - ٢ — المحارة الانفية البطنية.
 - ٣ — المحارة الانفية الوسطى: وتوجد في القاع الانفي.
- ان بروز المهارات الانفية المذكورة اعلاه في التجويف الانفي يؤدي الى تكوين اربعة مسالك تسمى بالقنوات الانفية وهي:

- ١ — القناة الانفية الظهرية: تقع بين سقف التجويف الانفي والمحارة الانفية الظهرية.
 - ٢ — القناة الانفية الوسطى: وتقع بين المحارة الانفية الظهرية والمحارة الانفية البطنية.
 - ٣ — القناة الانفية البطنية: وهي اكبر المسالك وتقع بين المحارة الانفية البطنية وارضية التجويف الانفي.
- ٤ — القناة الانفية العامة: هو مسلك ضيق يقع بين الحاجز الانفي والمهارات الانفية ويمتد من سقف الى ارضية التجويف الانفي ويتصل مع القنوات الانفية البطنية والظهرية والوسطى.

الجيوب جنبية الانفية

الجيوب جنبية الانفية هي تجاويف مليئة بالهواء ومبطنة بغشاء مخاطي من التجويف الانفي بين صفائح بعض عظام الجمجمة وكذلك بعض المهارات الانفية. وتتصل هذه الجيوب في التجويف الانفي في القناة الانفية الوسطى او في قاع التجويف الانفي.

وتفتح هذه الجيوب مستقلة او بواسطة فتحة واحدة مشتركة وهذه الجيوب هي (١) — الجيب الجبهي:

يفضي هذا الجيب في اكلات اللحم والمجترات الصغيرة والخيول الجزء الظهري للجمجمة بين التجويف الانفي والتجويف القحفي وحجر العين وفي الثور يمتد هذا الجيب الى الخلف فيغطي عظام الجداري وبين الجداري والقفوي والصدغي.

(٢) — الجيب الفكّي العلوي:

ينحصر هذا الجيب بين الصفيحتين الخارجية والداخلية لعظام الوجه وتشمل عظم الفك العلوي والدمعي والخنكي لكن في اكالات اللحوم يمثل هذا الجيب بردب صغير. يتصل هذا الجيب بالجيب الخنكي حيث يشترك الجيبان بفتحة الانفية الفكّي العليا في القناة الانفية الوسطى.

(٣) — الجيب الدمعي:

يوجد هذا الجيب في المجترات والخنازير ويشمل العظم الدمعي ففي الابقار يتصل هذا الجيب بالجيب الفكّي العلوي وفي المجترات الصغيرة يكون لهذا الجيب مخرجا خاصا متصلا بالقنوات القرابية.

(٤) — الجيب الخنكي:

يختفي هذا الجيب في اكالات اللحوم. ويوجد في المجترات والخنول. في المجترات يقع هذا الجيب في الصفيحة المستعرضة من العظم الخنكي والتوء الخنكي لعظم الفك العلوي.

اما في الخنول يقع في الصفيحة المتعامدة للعظم الخنكي يتصل الجيب الخنكي بالجيب الفكّي العلوي بواسطة الفتحة الخنكية الفكّي العليا.

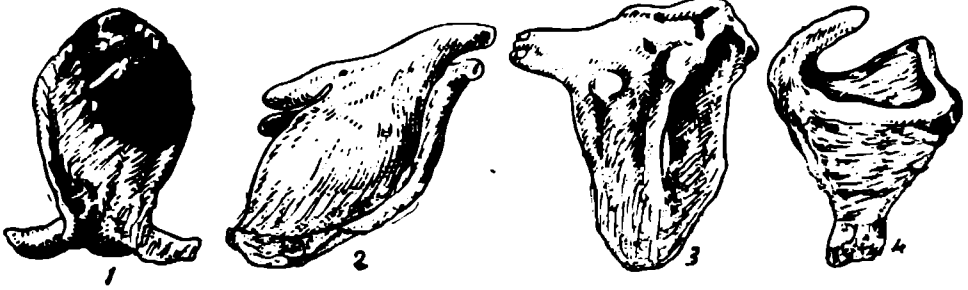
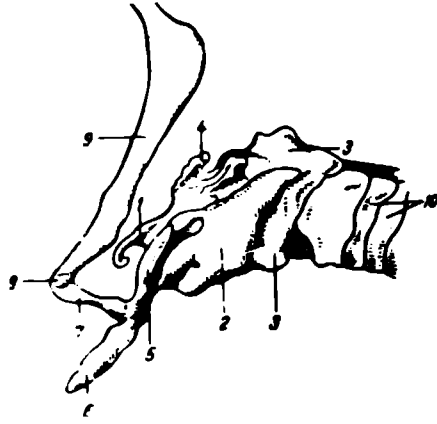
(٥) الجيب الوتدي.

لا توجد هذه الجيوب في الكلاب والمجترات الصغيرة وفي الابقار تتواجد هذه الجيوب في ٥٠٪ في الابقار حيث يستقر في جسم واجنحة العظم امام الوتد.
الخنجرة

هي العضو الذي يربط بين الجزء الخلفي للبلعوم مع الرغام وتعمل كصمام لمنع دخول الاجسام الغريبة الى الرغام والرئتين اضافة الى سيطرة الخنجرة على حجم الهواء الذي يدخل الى الرئتين وبالتالي السيطرة على عملية التنفس. والخنجرة ايضا تعتبر عضو الصوت الرئيسي في الحيوانات. تقع الخنجرة بطنيا الى الجزء الخلفي من البلعوم وفي مقدمة البلعوم وفي الجزء الامامي للمنطقة العنقية وتمتد الخنجرة اماميا الى جنر اللسان وخلفيا الى الرغام كما انها تفتح ظهريا في قاع البلعوم.

تركيب الخنجرة: (شكل ٢-٥)

يتكون هيكل الخنجرة من مجموعة من الغضاريف التي تتمفصل مع بعضها البعض وتتصل باربطة واغشية وتحركها عضلات عديدة ويبطن تجويف الخنجرة غشاء مخاطي متواصل مع غشائي البلعوم والرغام.



(شكل ٢-٥) غضاريف الحنجرة عند الحصان

١. لسان الزمار
٢. الغضروف الدرقي
٣. الغضروف الفتحي
٤. الغضروف الطرجهاري

غضاريف الخنجرية

ان غضاريف الخنجرية هي:

- ١- الغضروف الحلقي
- ٢- الغضروف الدرقي
- ٣- الغضروف الفلكي او لسان المزمار
- ٤- الغضروفان الطرجهاريان
- ٥- الغضروفان القرنيان
- ٦- الغضروفان الاسفينيان

الغضروف الحلقي

الغضروف الحلقي يشبه الخاتم في الشكل وهو من اقوى واسمك غضاريف الخنجرية. ويكون هذا الغضروف الجزء الحلقي من الجدارين البطني والوحشي ومعظم الجدار الظهرى للحنجرة. وتعتبر الحافة الحلقيه لهذا الغضروف بمثابة النهاية الحلقيه للحنجرة التي تتصل مع الحلقة الأولى للرغام.

يتركب هذا الغضروف من صفيحة حلقيه ظهرية وقوس حلقي بطنية ووحشياً.

الغضروف الدرقي

يقع هذا الغضروف امام الغضروف الحلقي وهو من اكبر غضاريف الخنجرية ويغطيها بطنياً ووحشياً.

يتكون الغضروف الدرقي من:

- ١- صفيحتين رباعيتين احدهما في جهة اليسار والاخرى في اليمين يلتحمان مع بعضهما في الجهة البطنية ليكونا جسم الغضروف الدرقي الذي يحتل موضعاً وسطياً.
- ٢- ويوجد على وجه البطنية البروز الخنجري او تفاحة ادم التي تكون واضحة في الانسان.

الغضروفان الطرجهاريان

يقع الغضروفان الطرجهاريان على جانبي الخنجرية وامامياً للجزء الظهرى للغضروف الحلقي وانسياً للجزء الظهرى لصفيحتي الغضروف الدرقي.

شكل كل من الغضروفين يشبه هرم ثلاثي له ثلاثة اوجه وقاعدة وقمة. قمة هذان الغضروفان تتجهان امامياً في حين القاعدة تتجه خلفياً. وتحمل القاعدة الشاحصة الصوتية التي تلتحم فيها الرباط الصوتي.

الغضروف الفلكي (لسان المزمار)

من غضاريف الخنجرية المفردة يقع خلفياً لجذر اللسان وجسم العظم اللامي وامامياً للغضروف الدرقي والغضروفان الاسفينيان.

شكل هذا الغضروف يشبه ورقة شجر بيضاوية وله سطحين حنجري ولساني وحافتين وقاعدة وقمة تكون مديبة في الخيول والماعز والكلاب والقطط ومدورة في الابقار والاعنام ولهذا الغضروف دور مهم في منع دخول الاجسام الغريبة والغذاء الى داخل الرغام اثناء عملية بلع الطعام حيث يرجع هذا الغضروف الى الخلف ليغلق الفتحة الحنجرية.

الغضروفان القرنيان

في جميع الحيوانات عدا القطط يوجد هذان الغضروفان اللذان هما شكل يشبه قرني الماعز كل غضروف قرني يتصل بواسطة قاعدة بقمة الغضروف الطرجهاري الموافق له (المنظر).

الغضروفان الاسفيانيان

هذان الغضروفان يوجدان فقط في الخيول والكلاب. في الخيول يكون شكل الغضروف الاسفياني يشبه الجناح ويتصل مع الحافة الوحشية لقاعدة الغضروف الفلكي ويتجه خلفيا وظهريا. اما في الكلاب فيتفصل الغضروف الاسفياني مع قمة الغضروف الطرجهاري الموافق له.

تجويف الحنجرة

تجويف الحنجرة يوصل البلعوم الحنجري مع الرغام. والمدخل الى هذا التجويف يعرف بالفتحة الحنجرية او المنفذ الحنجري التي توضع بصورة مائلة وتوجه اماميا وظهريا. وينقسم تجويف الحنجرة الى ثلاثة اجزاء هي:

١- الدهليز الحنجري

هو الجزء الواسع الذي يمتد من المنفذ الحنجري الى مستوى الطية الصوتية. في الحصان والكلب الجدار الوحشي للدهليز الحنجري يحتوي على البطن الوحشي. كما يوجد البطن الاوسط في ارضية الدهليز الحنجري خلف قاعدة الغضروف الفلكي للخنزير والحصان.

٢- الجزء الاوسط او حثار المزمار

هذا الجزء هو اضيق اجزاء التجويف الحنجري وتكون حدود كل من الطيات الصوتية، البروز الصوتي والمناطق المجاورة من السطح الانسي للغضروفان الاسفيانيان. والجزء الظهري يسمى بالجزء بين الغضروفي لانه يقع بين الغضروفين الطرجهاريين.

لسان المزمار

هذا الاصطلاح يشير الى ذلك الجزء من الحنجرة الذي يتألف من الطيتان الصوتيتان والتوتومان الصوتيتان للغضروفان الطرجهاريان وجتار المزمار الذي سبق شرحه.

٣- الجزء الخلفي

هو الجزء الواسع الخلفي الذي يتوضع خلفيا لجتار المزمار وهو مماثل للتجويف تحت المزماري في الانسان.

وجذور هذا الجزء تشمل الرباط الخلفي الدرقي والسطح الداخلي للغضروف الخلفي.
الفتحة الخلفية للحنجرة تتكون من الحافة الخلفية للغضروف الخلفي.

الرغام

الرغام او القصبة الهوائية عبارة عن انبوب غضروفي غشائي صرف يمتد من الحنجرة الى الأسفل في العنق والتجويف الصدري خلال الحاجز الصدري الامامي الى الحاجز الصدري الأوسط حيث يتقسم فوق قاعدة القلب مباشرة تحت الفقرة الصدرية الخامسة الى الشعبتين الأساسيتين.

ولغرض الوصف التشريحي يتسم الرغام الى جزئين اعتمادا على مناطق الجسم التي يمر خلالها هما:

١ - الجزء العنقي

٢ - الجزء الصدري

يقع الرغام اساسا في مستوي وسطي لكن قرب انقسامه يزاح قليلا الى جهة اليمين بواسطة القوس الأبهري.

علاقات الرغام

الجزء العنقي

تغطي بطنيا العضلة القصبية الدرقية اللامية وتمر على جانبية بشكل مائل العضلة القصبية الدماغية والعضلة اللامية. ويلحق الحلقات الرغامية الأولى برزخ الغدة الدرقية. وفي الجانب الظهرى للرغام توجد العضلة الطويلة العنقية التي تغطي الفقرات العنقية. وكذا المريء لمسافة قصيرة.

ويلاصق الجانب الوحشي للرغام الفصين الوحشين للغدة الدرقية والشريان السباتي العام الذي يصاحبه الجذع الحائر الودي. والعصب الراجع والقناة البلغمية الرغامية، كما يوجد العقد البلغمية العنقية الامامية. ويقع المريء على الجانب الأيسر للرغام من مستوى الفقرة العنقية الثالثة او الرابعة حتى مدخل الصدر.

الجزء الصدري

تلاصق الرغام في الجزء الصدري العضلة الطويلة العنقية والرئى ظهريا والوريد الاجوف الامامي والجذع العضدي الرأسي العام او الجذع السباتي العام او الثنائي والعصين القلبي والراجع الأيسر وبعض العقد البلغمية ويوجد على الجانب الأيمن لرغام الرئة اليمنى والعصب الحائر الأيمن والوريد المفرد والجذع والشريان الضلعي العنقي والشريان تحت الدموي اما على الجانب الأيسر فتوجد القوس الأبهري والشريان تحت الدموي الأيسر والقناة البلغمية الصدرية.

تركيب الرغام

يتكون الرغام من سلسلة من الحلقات الغضروفية الغير تامة يطنها من الداخل غشاء مخاطي ويملاً الجزء المحصور بين نهاية كل حلقة رغامية بنسيج ليفي. وهناك العضلة الرغامية وهي عضلة ملساء تقع بشكل مستعرض بين النسيج الرخو والغشاء المخاطي الذي يطنها.

ان شكل الرغام وعدد الحلقات التي يتكون منها يختلف من حيوان الى اخر. ففي الخيول يكون الرغام اسطوانى ومضغوط ظهريا في المنطقة العنقية ويتراوح عدد الحلقات من ٥٠ الى ٦٠ وتتراكب الاطراف الطليقة للحلقات اما في الابقار فان الرغام منضغط من الجانبين ولذلك يبدو مقطعة المستعرض يضاويا. والاطراف الطليقة للحلقات الرغامية متقاربة ويبلغ عدد الحلقات ٤٨-٦٠ حلقة في حين في الاعمام فان الرغام اسطوانى ويضاوي في المقطع المستعرض وتبرز الاطراف الطليقة للحلقات الرغامية مكونة حيز مرتفع.

القصبتان الاساسيتان

الرغام يتفرع الى قصبتين اساسيتين يمينى ويسرى في مستوى اضلع الخامس وفوق البهو الايمن للقلب وتدخل كل قصبة رئيسية الى سرة الرئة الموافقة. ويلاحظ ان القصبة الاساسية اليمنى تنشأ من الرغام بزواية اكر انحرافا من اليسرى.

الشجرة القصية

يستخدم اصطلاح الشجرة القصية على تفرعات القصبيات والقصبيات بسبب كون هذه التفرعات تشبه بالشكل الشجرة وتكون هذه التفرعات كالآتي:

(١) — كل قصبة اساسية تنقسم الى عدد من القصبيات. القصبة كل واحدة تكون مسؤولة عن تهوية فص رئوي كامل. في المجترات والخنازير توجد القصبة الرغامية التي تنشأ من الرغام مباشرة لتهوية الفص القمي في الرئة اليمنى وتعتبر ايضا قصبة فصية.
(٢) — كل قصبة فصية تنقسم داخل الفص الرئوي الى عدد من القصبيات الفصيصية التي تكون مسؤولة عن تهوية فصيص الذي هو جزء من الفص الرئوي لكنه مستقل بذاته.

(٣) — تستمر القصبات الفصية بالانقسام الى عدد من القصبيات التي هي انايب صغيرة لايتعدى قضاها ١ ملم وتتميز بان جدرانها تخلو من الغضاريف عادة في جميع الحيوانات القصبة الفصية الرئيسية اليسرى تنقسم الى قصبتين فصيتين هما:

(١) — القصبة الفصية القمية اليسرى التي يتفرع بلورها الى فرعين امامى وخلفى عدا الخيول حيث تعطي فرعان امامى وظهري.
(٢) — القصبة الفصية الحجابية وتتجه خلفيا.

- اما القصبة الفصية الرئيسية فانها تنقسم الى ثلاث او اربع قصبات فصية هي:
- (١) — القصبة الفصية الحجابية.
 - (٢) — القصبة الفصية الوسطى الذي تتشعب في الفص الأوسط عدا الخيول حيث يتشعب فيه فرع من القصبة الحجابية.
 - (٣) — القصبة الفصية الاضافية تتشعب في الفص الرئوي للاضافي.
 - (٤) — في المجترات والخنازير تخرج القصبة الفصية اليمنى من الرغام قبل انقسامه ولذلك تسمى القصبة الرغامية.

الرئتان

عضوا التنفس اليمنى واليسرى يتم فيهما تأكسد الدم وازالة وطرد ماتجمع من نتاجات الغازات للابيض النسيجي. تقع الرئتان في تجويف الصدر، وكل رئة حرة بحركتها بالرغم من انها داخل كيس الجنبه ومرتبطة من خلال جذرها وبالرباط الرئوي. لكل رئة، عند وصفها قاعده (تعرف بالسطح الحجابي) وقمة وسطحين (احدهما ضلعي والاخر انسي) لذلك وجب شرح كل فقرة على حدة.

السطح الضلعي: يطابق هذا السطح الاضلاع والغضاريف الضلعية وفي بعض الاحيان عظم القص.

السطح الانسي: وهو اقل اتساعا من السطح الضلعي ويمكن تقسيمه الى جزئين الجزء التاري الذي يتطابق مع اجسام الفقرات الصدرية والجزء الحاجزي الذي يتطابق مع التراكيب الموجودة في الحاجز الصدري وفيه تشاهد منخفض عميق يسمى الانطباع القلبي الذي يوافق القلب والتامور. ويكون هذا الانطباع اعمق في الرئة اليمنى عنه في اليسرى.

للانطباع القلبي توجد منطقة غير مغطاة بغشاء الجنب وتحتوي على القصبة الرئيسية والوعية الدموية والبلغمية والاعصاب تدخل او تخرج من الرئة. هذه المنطقة تسمى بسرة الرئة وفي الحيوانات المجتره والخنازير توجد في الرئة اليمنى سرة اضافية تدخل منها التراكيب الخاصة بالفص القمي الايمن وتعرف التراكيب التي تدخل او تخرج من سرة الرئة بجنر الرئة.

خلف سرة الرئة توجد منطقة من نسيج الرئة غير مغطاة بغشاء الجنب ايضا وهذه المنطقة تحدد ظهريا وبطنيا بخطوط انعكاسي الرباط الرئوي.

الحافة البطنية تكون حادة وغير منتظمة وفي مستوى القلب تثلم هذه الحافة لتكون الثلثة القلبية.

الحافة الظهرية سميقة ومدورة.

الحافة القاعدية: تفصل قاعدة الرئة عن السطحين الرأسي والضلعي.

الفصوص الرئوية: (شكل ٣-٥)

تتصف الرئتان بانقسامهما الى اجزاء كبيرة نسبيا تسمى الفصوص الرئوية بواسطة شقوق او ثلم في الحافة البطنية.

ويعرف الفص الرئوي بانه جزء كبير من النسيج الرئوي تتم تهويته بواسطة قسبة كبيرة تخرج اما من القصبين او من الرغام ويفصل عن الفصوص المجاورة بواسطة الشقوق بين الفصية.

الرئة اليمنى في جميع الحيوانات المستأنسة عدا الخيول لها اربع فصوص تسمى الفص القمي (الامامي)، الاوسط (القلبي)، الاضائي (المتوسط) والحجابي (الخلفي). في الخيول لا يوجد شق بين الفص الاوسط والحجابي لذلك فان الرئة اليمنى في الخيول تتكون من ثلاث فصوص فقط هي القمي والاضائي والحجابي. بالنسبة للفص القمي فانه في جميع الحيوانات عدا الخيول يتكون من قسمين.

الجنبه

هي غشاء مصلي رقيق يكون كيسين مغلقتين احدهما في الجهة اليسرى والاخر في الجهة اليمنى. وينغمد كل كيس بواسطة الرئة الموافقة. ويحتوي كل هذين الكيسين على قدر قليل من سائل شفاف يسمى السائل الجنبي.

ويمكن تميز الاقسام التالية لغشاء الجنب داخل التجويف الصدري:

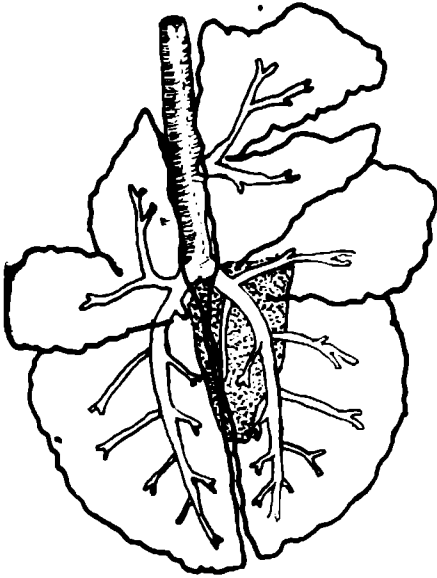
١- الجنبية الجدارية: هذا الجزء من غشاء الجنب يلتصق بجدار التجويف الصدري بواسطة اللقافة داخل الصدرية وتنقسم الجنبه الجدارية الى قسمين هي:
أ- الجنبه الضلعية: تبطن الضلوع والعضلات بين الضلعية على الجدار الوحشي للتجويف الصدري.

ب- الجنبه الحجابية: تغطي السطح الصدري للحجاب الحاجز.

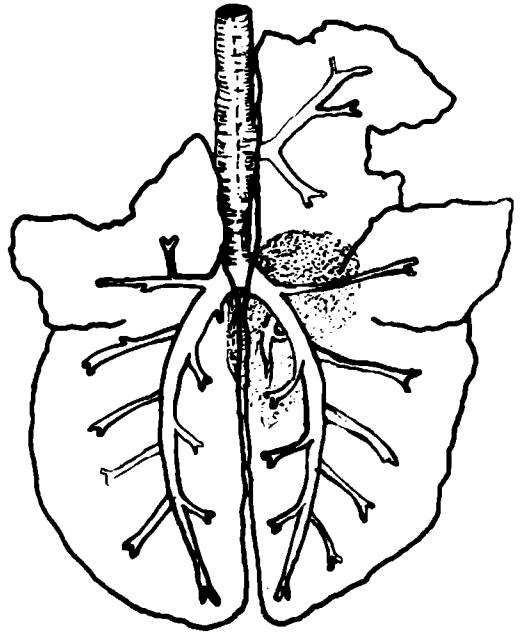
٢- الجنبه الحاجزية: هذا الجزء يغطي الاعضاء الواقعة في الجزء الحاجزي يسمى الجزء الذي يغطي التامور بالجنبه التامورية. ويتعطف هذا الجزء وحشياً على تراكيب جنر الرئة وتتواصل الى الجنبه الحشوية.

٣- الجنبه الحشوية او الرئوية: يحيط هذا الجزء من غشاء الجنب بالرئتين بصورة تامة عدا منطقة مثلثة الشكل خلف السرة للرئة ومن هذه المنطقة ينشأ الرباط الرئوي الذي هو عبارة عن طية مزدوجة تربط الرئة بالحاجز.

البقرة



الحزوف



(شكل ٣-٥) تمخططي يمثل رنة الحزوف ورنة البقرة لاحظ الفصوص الرئوية
الحزوف البقرة

الباب الرابع

الفصل الثالث

الجهاز البولي التناسلي

الجهاز البولي التناسلي يتكون من مجموعة من الاعضاء: الاعضاء البولية والاعضاء التناسلية. جنينياً وتشريحياً الجهازان متلازمان. الاعضاء البولية تستخلص وتزيل السائل الاخراجي البولي. بينما الاعضاء التناسلية تستخدم لتكوين ونمو واخراج منتجات الغدد التناسلية. في الحيوانات الفقرية الراقية الجهازين منفصلين ماعدا عند الجزء الاثني حيث تكون القناة البولية والتناسلية والتي تشمل الفرج في الانثى وجزء كبير من الاحليل في الذكر. الاعضاء البولية: (شكل ١-٦)

١ - الكليتان

٢ - الحالبان

٣ - المثانة البولية

٤ - المبال

الكليتان: (شكل ٢-٦)

هما زوج من الغدد تقومان بافراز البول. وتعمل على تنظيم توازن السائل وتركيز الاملاح في الجسم وهذا يؤدي الى المحافظة على الضغط التناضحي في الدم والانسجة. وكذلك يزيلان المواد الغريبة من الدم. لون الكلية يعتمد على لون الدم المخزون فيها ويتأرجح بين اللون الاحمر البني الى الازرق الداكن.

الشكل

في كل الحيوانات المستأنسة تأخذ الكلية شكلاً يقرب من شكل حبة الفاصوليا. وتشذ عن هذا الشكل الكلية اليمنى في الخيول حيث شكلها يشبه القلب على ورقة اللعب وكلى الابقار ذات السطح المفصص والشكل البيضوي غير المنتظم. للكلية بصورة عامة سطحان، سطح ظهري وسطح بطني وحافتان حافة انسية مقعرة وحافة وحشية محدبة وطرفين قحفي وذيلي. تحتوي الحافة الانسية للكلية على ثلثة تسمى بالسرة خلالها يمر الشريان والوريد والاعصاب والوعية للمفاوية وكذلك الحالب. السرة تؤدي الى تجويف يسمى بالجيب الكلوي يقع في مركز الكلية ويحتوي على حوض الكلية. الكلى تقع في المنطقة القطنية، لليمين واليسار من الخط الوسطي. الحافة الانسية للكلية اليمنى تلتصق بالوريد الاجوف الخلفي بينما في الكلية اليسرى تلتصق بالوريد البطني.

الشرايين والأوردة الكلوية تتبع هذه الأوعية الدموية الكبيرة في المناطق التي تقع في مواجهة الكلية وتذهب إلى سرتها بأقصر طريق وعادة الكلية اليمنى تكون متقدمة عن الكلية اليسرى.

تحيط الكلية محفظة تتكون من نسيج ضام يتكون من الياف بيض (غراوية) مع كمية صغيرة من الألياف المرنة. وتسمى بالمحفظة الليفية للكلية والتي تغور عند السرة لتكون النسيج الخارجي لحوض الكلية، لحمة الكلية تتركب من جزئين:

(١) — الجزء الخارجي ويسمى القشرة، له لون بني عممر ومحبب يحتوي على نقط صغيرة غامقة والتي تؤثر موقع الكريات الكلوية (اجسام مالبيجي).

(٢) — الجزء الداخلي ويسمى بالنخاع، الذي يبرز داخل الحوض الكلوي أو بواسطة حلمة واحدة أو أكثر وهذه الحلم تمثل قمة الأهرام الكلوية التي تتألف منها الكلية. ويتميز النخاع بوجود خطوط شعاعية طولية تتجه إلى الحلم الكلوية. تغذى كل كلية بشريان كلوي رئيسي يخرج من الأبرر الظهرية.

تصنيف الكلية: (شكل ٣-٦)

اعتماداً على عدد الحلقات التي تتركب منها الكلية فإن كل الحيوانات المستأنسة تصنف إلى نوعين هي:

١ — الكلية وحيدة الحلمة:

في هذا النوع فإن جميع الحلقات التي تتركب منها الكلية تلتحم فيما بينها بصورة تامة فتكون حلمة كلوية واحدة تسمى الحلمة الكلوية العامة أو العرف الكلوي مثال الخيول — الأغنام.

٢ — الكلية عديدة الحلقات:

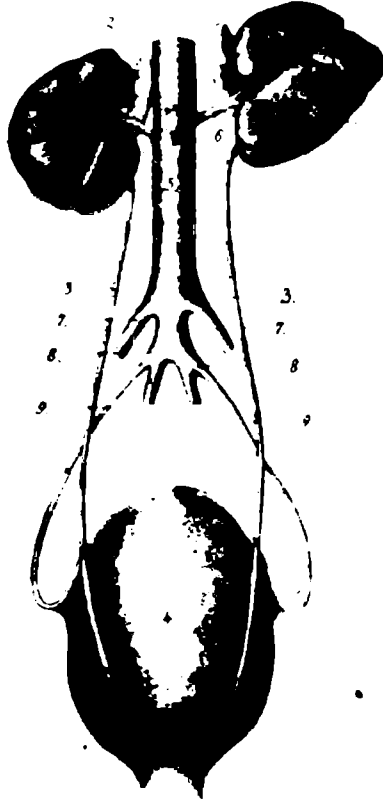في هذا النوع تبقى الحلقات مستقلة كما في الإبقار والخنازير.

الخيول

الكلية وحيدة الحلمة ملساء لونها احمر مصفر إلى بني وتحتوي على العرف الكلوي والحوض.

الكلتان اليمنى واليسرى في الخيول يختلفان عن بعضهما في الشكل. الكلية اليسرى تشبه حبة الفاصوليا ويكون الطرف الذليل أوسع من الطرف القهفي والسرة عميقة وتوضع على السطح البطني للكلية.

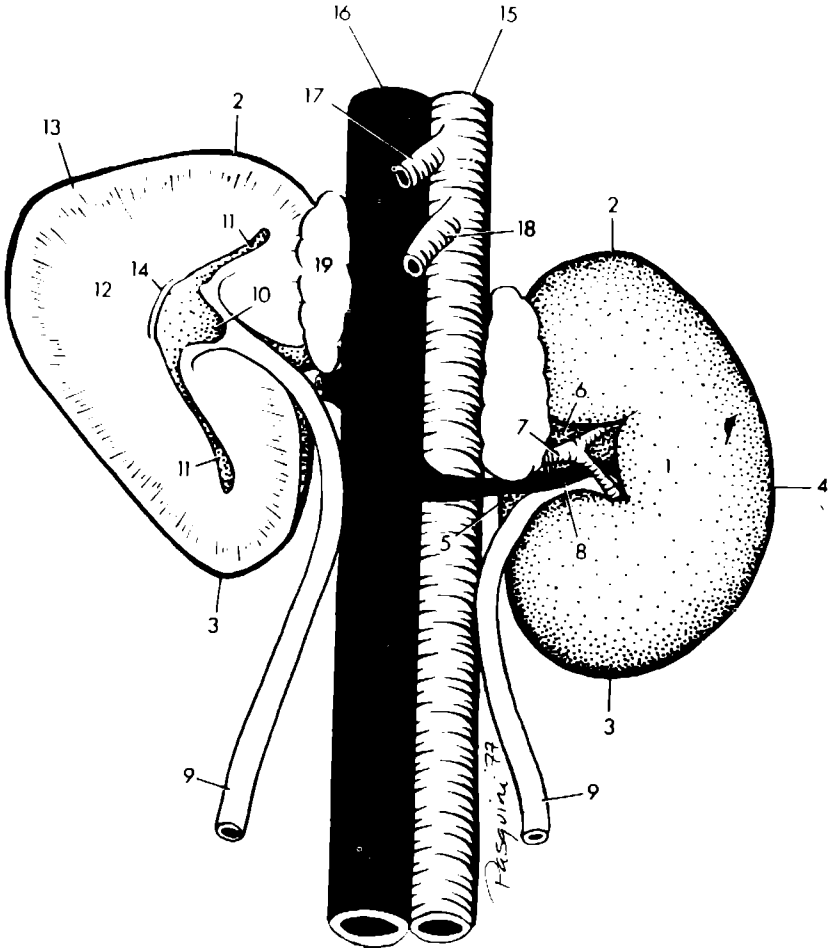
الكلية اليمنى تشبه القلب المرسوم على ورقة اللعب. مثلثة الحافة الانسية تكون محدبة الحافة الوحشية تكون مستديرة وتتكون من جزئين قحافي وذيلي اللذان يتقابلان عند الزاوية الوحشية.



(شكل ١-٦) منظر لأعضاء الجهاز البولي

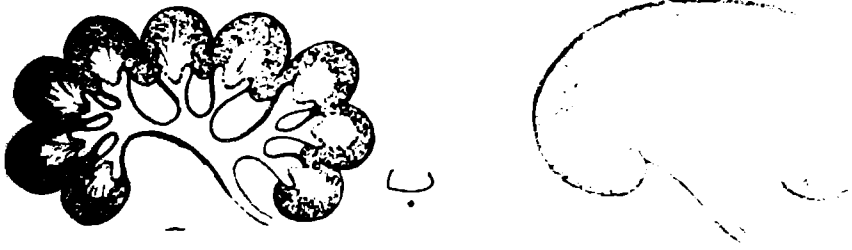
١ . الكلية اليمنى . ١ . الكلية اليسرى ٢ ، ٢ . الغدتان الكظريتان ٣ . ٣ . الحالبان ٤ . المثانة البولية
 ٤- . النهاية القحامية للمثانة مع الر للمريطاء ٤ . الميال ٥ . الأهر ٦ . الشريانان الكلويان ٧ .
 الشريانان الحرقفيان الخارجيان ٨ . الشريانان الحرقفيان الداخليان ٩ . الشريانان السريان (اخذت

الصورة من Ellenberger 1908)



(شكل ٢-٦) الكليتان عند الحصان

- | | |
|--------------------------------|-------------------------|
| ١٢ . النخاع | ١ . كلية يسرى |
| ١٣ . القشرة | ٢ . نهاية <u>مخاريط</u> |
| ١٤ . العرف الكلوي | ٣ . نهاية ذيله |
| ١٥ . الجالبر | ٤ . حافة وحشيه |
| ١٦ . الوريد الاجوف الخلفي | ٥ . حافة انسية |
| ١٧ . الشريان الجوفي | ٦ . النقيز |
| ١٨ . الشريان المساريقي القحافي | ٧ . الشريان الكلوي |
| ١٩ . الغدة الكظرية | ٨ . الوريد الكلوي |
| | ٩ . الحالب |
| | ١٠ . حوض الكلية |
| | ١١ . جيب الكلية |



(شكل ٣-٦)
أ- كلية وحيدة الحلمة
ب- كلية متعددة الحلمات

المجترات

الابقار

كلية الابقار لها لون بني محمر وتتميز بان سطحها الخارجي مقسم الى فصوص يتراوح عددها بين (١٢-٢٥) فص بواسطة شقوق مختلفة العمق.

الكلية اليمنى لها شكل بيضوي غير منتظم ولها سطحان السطح الظهري يكون دائري والسطح البطني يكون اقل تقعرا والسرة موضوعة على الجزء الامامي لهذا السطح قريبا من الحافة الانسية.

الكلية اليسرى تختلف كثيرا في الشكل عن اليمنى ولها طرف ذليل دائري وطرف قحفي مدب وتظهر تشبه الهرم. ولها ثلاثة سطوح السطح الظهري (العلوي) محدب وتوجد على الجزء الامامي الوحشي منه السرة والسطح البطني الذي يلاصق الامعاء والسطح الكرشى الذي يلاصق الكرش ويكون مفلطح.

تسمى هذه الكلية ايضا بالكلية المتحركة حيث تكون معلقة من سقف التجويف البطني بواسطة الاوعية الكلوية ومحاطة بصورة كلية بواسطة البيتون. وعندما يتطور الكيس الظهري للكرش في الجنين الى الحجم الطبيعي في العجل فهذا يدفع الكلية بصورة تدريجية الى موقع وسطي.

الكلية اليسرى معلقة بصورة طليقة في التجويف البطني بواسطة مساريقها. لذلك فان موقع هذه الكلية يتغير مع درجة امتلاء الكرش فعندما يمتلاء الكرش فان الكلية اليسرى تدفع الى الخلف من الجهة اليمنى للمستوى الوسطاني خلفيا للكلية اليمنى. كلية الابقار تكون خالية من الحوض وعوضا عن الاتساع التدريجي فان الحالب بعد دخوله الى سرة الكلية ينقسم الى فرعين رئيسيين يتجهان الى طرفي الكلية وهذان الفرعان بلورهما ينقسمان الى ١٨-٢٢ فرع ثانوي.

تكون الكلية في الحيوانات المجترة الصغيرة (الاعنام والماعز) ملساء تشبه حبة الفاصوليا وحيطة الحلمة لونها احمر بني الى احمر براق في الحيوانات ذات التغذية الجيدة. في الاعنام البالغة الكلية يبلغ طولها ٧,٥ سم وعرضها ٥ سم وسمكها ٣ سم. تقع الكليتان في نفس المستوى ومحاطة بحفظة شحمية وسميكة.

الحاليان

الحالب انبوب غشائي عضلي يحمل البول من الكلية الى المثانة البولية ويظهر من سرة الكلية وينحني ذليلا باتجاه مدخل الحوض ويتخذ مسار محدب خلف البيتون. ويقسم الحالب اعتمادا على المناطق التي يسير فيها من الكلية الى المثانة الى جزئين:

(١) - الجزء البطني: يبرز بطنيا نسبة لسرة الكلية ويعبر الفروع النهائية الكبيرة للاجوف والاجوف الخلفي.

(٢) — الجزء الحوضي: يدخل الطية التناسلية (في الذكر) والرباط العريض (في الانثى) وفي الذكر يعبر السطح الظهري للقناة الناقلة ويخترق الجدار الظهري للمثانة البولية بزواوية حادة قرب العنق.

المثانة البولية

كيس غشائي عضلي يعمل كخزان للبول الى حين طرحه خارج الجسم. حجم وشكل المثانة البولية: يختلف مع اختلاف كمية البول الذي تحويه. تقع المثانة البولية بشكل اساسي في التجويف البطني اما عندما تكون فارغة او منكماشة فانها تقع في الجزء الامامي من ارضية التجويف الحوضي. في الانثى فان الرباط العريض الذي يحمل الرحم يفصل بين المستقيم والمثانة البولية لذا فان من الصعوبة تحسس المثانة عن طريق المستقيم اما في الذكر فان الطية البولية التناسلية هي التي تفصل بين المستقيم والمثانة ونظرا لقصر هذه الطية فان تحسس المثانة عن طريق المستقيم يصبح امر ممكنا. تتركب المثانة البولية من:

(١) — القمة: وهي النهاية الامامية المغلقة ويوجد في منتصفها ندبة ليفية تمثل نقطة الاتصال بين المثانة في الجنين.

(٢) — العنق: الجزء الضيق الخلفي في المثانة والذي يؤدي الى الاحليل او المبال.

(٣) — الجسم: في الوسط.

اربطة المثانة

حركة المثانة البولية يحددها المبال وثلاث طيات بريتنوية اثنتان منهما وحشيتان وواحدة وسطية.

(١) — الطيتان الوحشيتان للمثانة البولية

هما طيتان واسعتان مثلثتي الشكل، من البريتون الحوضي يمتدان من الجدار الوحشي للحوض. الحافة الحرة الامامية لهذا الرباط تحمل بقايا الشريان السري ويسمى بالرباط المبروم.

(٢) — الرباط الوسطاني للمثانة

طية بريتنوية مثلثة الشكل تربط بين السطح البطني للمثانة وارض التجويف الحوضي.

الباب الرابع

الفصل الرابع

جهاز التناسل او اعضاء التكاثر

تتألف اعضاء التكاثر او التناسل من:

- ١) — الاقناد: التي تنتج الخلايا الانثوية الذكرية او الانثوية (النطف والبيوض).
 - ٢) — القنوات: مسالك تنقل الخلايا الانثوية.
 - ٣) — غدد التناسل الاضافية: توجد عند الذكر فقط.
 - ٤) — اعضاء الجماع: تختلف اعضاء التناسل لدرجة كبيرة في الشكل والتنظيم الداخلي وتنجز وظائف مختلفة في كلا الجنسين، لذا من الضروري شرحهما منفصلا.
- جهاز التناسل الذكري: (شكل ١-٧)

أ — اعضاء التناسل الذكرية الخارجية

- ١ — الخصية
- ٢ — البربخ
- ٣ — الأسهر
- ٤ — الاحليل (المبال) خارج الحوض
- ٥ — القضيب

ب — اعضاء التناسل الاضافية او الداخلية

- ١ — الغدد البصلية — الاحليلية
- ٢ — الحويصلة المنوية
- ٣ — البروستات

الخصيتان

الغدتان الانثويتان الضروريتان (حيث مهما ينتج المنى او النطف والهرمون المعروف بالتسترون) (الشحمون الخصوي).

واغلفتها ولواحقهما. كل خصية عبارة عن تركيب بيضوي الشكل مضغوط الجانبين محاط بالغلالة الغمدية وتقع في غرفة في كيس الصفن وتتعلق بواسطة القناة الناقلة. وتتميز الخصية بأن لها سطحان احدهما انسي والاخر وحشي وحافتان احدهما مرتبطة بالحافة البوذية والاخرى حرة (طليقة) ونهايتان قحافية (امامية) وذيلية. يختلف حجم ووزن وشكل الخصية باختلاف نوع الحيوان. الغلالة الغمدية: جزء خارجي من الخلب (البيتون) يمتد الى كيس الصفن ليحيط الخصية وهي في الكيس.

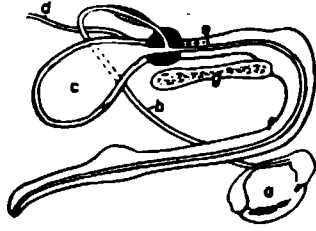


Fig. 448 (Dog)

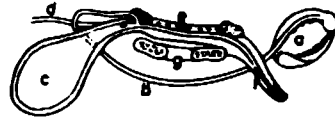


Fig. 449 (Cat)

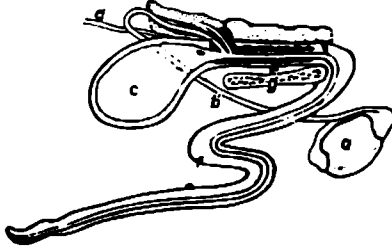


Fig. 450 (Pig)


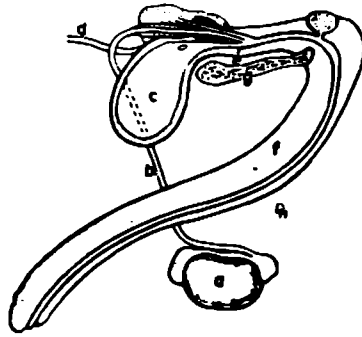


Fig. 451 (Ox)



(شكل ٧-١) أعضاء التناسل الذكورية عند الحيوانات المستأنسة توضع غدد التناسل الإضافية والاختلافات البنيانية التي يتميز بها نوع الحيوان - تحفظي.

a الخصية وبربخ الجانب الأيمن

b الأسهر

c المثانة

d الحالب

e الجزء الحوضي للأحليل (المبال) محاط بالغدد التناسلية الإضافية (لاحظ الطرق المختلفة التي فيها الأبر والفتحة الأبرازية للغدد المحوصلية تفتح في الأحليل الحوضي).

f القضيب والأحليل - الجزء خارج الحوض

g الإرتفاق الحوضي

المدد الدموي والعصبي للخصية

الخصية غنية بالأوعية الدموية، تستلم الدم من الشريان المنوي الداخلي يأخذ مساره وهو في طية بريونية باتجاه القنال الأربية يسيل كأحد محتويات الحبل المنوي. أما الأعصاب فهي ترافق الأوعية الدموية وتنشأ من الضفيرة المنوية.

٢- البربخ: يجمع وينقل المنى. وهو عبارة عن تركيب انبوي متعرج يتركب من قناة بريخية وقنوات صادرة تربط الشبكة الخصوية بالقناة البريخية.

٣- الأسهر (القناة الناقلة): وهو تواصل القناة البريخية وهو عبارة عن انبوب عضلي ولهذا السبب يعتبر الأسهر والقناة البريخية - القناة الأخرائية للخصية. يعمل الأسهر على ربط البربخ مع الجزء الحوضي للتحليل. يبدأ من منطقة ذيل البربخ ليسير بطريقة متعرجة على طول الخصية انسيا نسبة للبربخ. بعد اجتيازه رأس البربخ يتواصل مع اوعية واعصاب الخصية مكونا الحبل المنوي.

الجهاز القنوي للخصية

بالامكان تميز الفسح الهرامية الشكل بواسطة حدود الحواجز التي تقسم الخصية الى فصيصات تحتوي على النبيبات الناقلة للمنى.

تتهي النبيبات الناقلة للمنى مقادة الى الأسهر وكما يلي:

١- النبيبات الناقلة للمنى

٢- النبيبات الصادرة

٣- القناة البريخية

٤- الأسهر

الحبل المنوي

١- يبدأ الحبل المنوي عند الفوهة الأربية الداخلية التي عندها تجتمع اجزائه المكونة له لتمتد بصورة منحرفة بطنياً خلال القنال الأربية، يسير من فوق القضيب وليتهي عند الحافة البريخية للخصية.

٢- يتألف الحبل المنوي من تركيب يتم حملها بواسطة الخصية عند هجرتها تحويف البطن والى كيس الصفن خلال القنال الأربية.

تراكيب الحبل المنوي هي:

أ - الشريان المنوي

ب - الاوردة المنوية التي تكون الضفيرة الدوالية حول الشريان

ج - اوعية بلغمية

د — اعصاب ودية

هـ — العضلة الشمرة الداخلية

و — الطبقة الحشوية للغلالة الغمدية

ز — الاسهر

القنال الأربية

تبدأ عند الفوهة الأربية الداخلية وتجه باتجاه بطني — انسي وللإمام قليلا لتنتهي عند الحلقة الأربية الخارجية. يحد القنال الأربية من الأمام العضلة المنحرفة البطنية الداخلية أما من الخلف فيحدها الرباط الأربي. تتخذ الفوهة الأربية الخارجية شكل فتحة شقية عند صفاق العضلة المنحرفة البطنية الداخلية. للقنال الأربية محتويات وهي كالآتي:

عند الذكر:

١ — الحبل المنوي

٢ — الرداء الغدي

٣ — العضلة المشمرة الخارجية

٤ — الشريان الاستيحيائي الخارجي

٥ — اوعية بلغمية واعصاب اربية

عند الانثى

١ — الأربية الاستيحيائية الخارجية

٢ — الاعصاب الاستيحيائية الخارجية

إضافة الى القنال الأربية للكلىة تحتوي على الرباط الرحمي المفلق بطية من البيهتون (الخلب).

اغلفة الخصية والحبل المنوي

١ — تنشأ هذه الاغلفة الطبقات المتعددة لجدار البطن وتحيط الخصية والربخ والحبل نوعا ما كاملا.

٢ — طبقات جدار البطن وهي من الخارج:

أ — الجلد

ب — اللفافة السطحية والغائرة

ج — طبقة علية

د — لفاقة مستعرضة

هـ — خلف جداري

أما مايقابل هذه الاغلفة عند الخصية فهي تتألف من الطبقات الانية:

أ — الجلد والرءاء او الغلالة السلخية (رءاء دارتوس) التي هي طبقة تحت الادمة.

ب — لفافة منوية خارجية.

ج — العضلة المشمرة واللفافة المشمرة التي تغطيها.

د — الرداء الغمدي الجداري. اقلاب الخلب الجداري يشبه الاصابع.

كيس الصفن:

١ — تركيب جلدي يحفظ الخصيتين والجزئين البطينين للحبلين المنويين اضافة الى تنظيم درجة حرارة الخصية.

٢ — جلد كيس الصفن رقيقا نسبيا ويحوي على العديد من الغدد العرقية والدهنية.

٣ — رداء دالتوس، هو الطبقة تحت الادمة والمرتبطة بصورة تماسك قوي مع سطح الغائر . بد ومن غير الممكن فصلها.

٤ — الحاجز الصفني: فاصل وسطاني يتركب من رداء دارتوس، يقسم الصفن الى غرفتين، واحدة لكل خصية يتميز هذا الحاجز خارجيا بوجود الرفاية الصفنية.

٥ — اللفافة المنوية الخارجية: غائرة نسبة الى رداء دارتوس، وترتبط بالاخيرة بواسطة نسيج ضام رخو.

٦ — العضلة المشمرة: نشأت من العضلة البطنية المنحرفة داخليا (وهي بالطبع من العضل المخطط). تغطي العضلة (خارجيا) لفافة مشمرة رقيقة، وترتبط وحشيا او ظهريا بواسطة بروز يشبه الاصبع من الغلالة الغمدية.

٧ — اللفافة المنوية الداخلية: غائرة نسبة للمشمرة وتتحد مع الغلالة الغمدية ومن الصعب اظهارها.

القضيب: (شكل ٧-٢) و (شكل ٧-٢) و (شكل ٧-٣)

١ — عضو الجماع الذكري بواسطته يتم نقل النطف (الحيوانات المنوية) الى المسلك التناسلي للانثى.

٢ — بنيانيا يتركب القضيب من نسيج ناعظ (انتصالي) على شكل تركيبين يعرفان بالجسمان المتكهفان للقضيب اللذان يكونان جسم القضيب الذي بدوره يرتبط وبشدة بالقوس الوركي بواسطة ساقى القضيب ليمتد امام واسفل الحوض وبين الفخذين يحاط باللفافتين السطحية والغائرة الناشئة اساسا من لفاقتي الجذع ويغطي بالجلد بطنيا ومن الجانبين. اضافة الى وجود الجسم المتكهف للمبال الذي يكون على شكل تركيب انبوي يحيط المبال (الاحليل).

ويتواصل اماميا مع حشفة القضيب والاخيرة عبارة عن بروز متضخم للجسم المتكهف المبالى.

٣ — جنر القضيب يتركب من بصلة وساقى القضيب.

٤- يقع الجزء الحر للقضيب ضمن تركيب جلدي انبوبي الشكل هو القلفة.

٥- يضم القضيب جزء المبال خارج الحوض.

٦- يتم تمييز القضيب بالدم من ثلاثة مصادر هي:

أ - الشريان الاستيحاتي الداخلي

ب - الشريان الساد

ج - الشريان الاستيحاتي الخارجي

٧- المدد العصبي: يستمد القضيب مدده العصبي من الاعصاب الاستيحاتية والصفيرة الحوضية للجهاز العصبي الودي.

٨- عضلات القضيب مزدوجة وهي العضلة الوركية المتكيفة والعضلة المسترجعة للقضيب.

المبال الذكري: (شكل ٣-٧)

١- يبدأ من فوهة المبال الداخلية عند عنق المثانة وينتهي في فوهة المبال الخارجي عند نهاية القضيب على شكل نتوء يعرف بالنتوء الاحليلي.

٢- يقسم مبال الذكر الى جزئين احدهما حوضي والآخر اسفنجي. ضمن جسم القضيب تتجمع الغدد التناسلية الاضافية حول الجزء الحوضي والذي ينتهي بعد خروجه من خلال مخرج الحوض وتدخل قنوات تلك الغدد الابرازية الجزء المذكور. للغشاء المخاطي لهذا الجزء المذكور طيات ونسيج ظهاري انتقالي.

حشفة القضيب

١- تختلف باختلاف انواع الحيوانات

٢- حشفة الحصان تشبه حشفة الانسان حيث تغطي النهاية القاصية للجسم الكهفي ولها حافة دائرية تعرف بتاج الحشفة.

٣- لمقدم الحشفة منخفض يحتوي على البروز الاحليلي (المبالي).

٤- عند الكلاب يتم اسناد الحشفة بواسطة العظم القضيبية.

الغدد التناسلية الاضافية: (شكل ٤-٧)

١- تتجمع الغدد التناسلية حول المبال الحوضي وتختلف باختلاف انواع الحيوانات.

٢- يتأثر نمو تلك الغدد بفعل الهرمونات.

٣- اذا تم اخشاء الحيوان في مستهل حياته فان تلك الغدد لا تتطور كاملا. واذا تأخر الاخشاء الى بعد النضوج الجنسي فانها تضمر وتتوقف وظائفها الافرازية.

٤- بالامكان جس الغدد المذكورة من خلال المستقيم هنا في الخيول والابقار بسبب امكانية ادخال اليد الى داخل المستقيم بينا الجنس الاصبعي بالنسبة للحيوانات الاخرى.

٥- الغدد الحويصلية: غدة مزدوجة تقع ظهر وجانب عنق المثانة. في الخيول يكون

شكلها شكل الكيس ذو الجدار السميك وتعرف بالحوبيصلة المنوية. في المجترات الغدة الحويصلية تكون صلدة وذات حجم متوسط ولها سطح فصيحي. ليس للواحم غدة حويصلية. عند وقت الدفق يتقلص العضل الملئ الموجود في النسيج الضام بين الخلائي وفي محفظة الغدة وبصورة سريعة تصب افرازا كبيرا الى المبال الحوضي. تلتحق القناة الابرزية للغدة مع الجزء الانتهائي للقناة الناقلة مكونة قناة دقيقة قصيرة هذا في الخيول والمجترات والتي تفتح فوق الاكيمة المنوية عند الجدار الظهرى للمبال الحوضي. يبلغ افراز الغدة ٣٠٪ من مجمل دفقة الثور و٧-٨٪ من مجمل دفقة الكباش.

ويحتوي الافراز على كميات هائلة من الفركتوز الذي هو مصدر الطاقة للنطف المدفوقة. ٦- غدة البروستات: موجودة في كافة الثدييات المستأنسة وملتصقة بشكل وثيق مع الاحليل (المبال) الحوضي. حجمها كبير عند اللواحم ويقل الحجم عند الخيول والابقار والمجترات الصغيرة. للغدة جزئين احدهما صلبا وصلدا ويعرف بجسم الغدة الذي بالامكان رؤيته خارج الاحليل الحوضي. والجزء الاخير يعرف بالجزء المنتشر او الداخلى الذي يعمل على تكوين طبقة غدية في جدار الاحليل الحوضي. وبالامكان رؤيته فقط عند قطع الاحليل الحوضي. في بعض انواع الحيوانات فان جسم الغدة يتألف من فصين احدهما ايمن والاخر ايسر كما هو الحال في الحصان. للغدة عدة قنوات. ابرزية تفتح على شكل مجاميع على جانبي الاكيمة المنوية.


٧- الغدة البصلية الاحليلية: غدة مزدوجة تقع فوق النهاية الذيلية (الخلفية) للاحليل (المبال) الحوضي وملتصقة ببصلة القضيب وثيقا. ليس للكلاب غدة بصلية احليلية بينما في القطط غدة صغيرة جدا. لكل غدة يمينى او يسرى قناة ابرزية واحدة بينما في الحصان نجد ٣-٤ قنوات لكل غدة.

٨- المنى: خليط من النطف وافرازات الغدد الالوانية الازرقية يفرغ من القضيب عند وقت الدفق. تعتبر افرازات الغدد المذكورة وسائط للحيوانات النطفية تحفزها لكي تزيد من قابليتها للحركة ولكي تتمكن لان تتحرك بحرية لتأخذ على عاتقها العملية او بالاحرى تؤهلها. بدفق الثور ٢-٨ مليلتر والحصان ٥٠-١٥٠ مليلتر. وكمعدل يحتوي المستمتر الواحد من المنى على مليون نطفة (الثور) و (٣) مليون نطفة (الكباش) و (٢,٥) مليون نطفة (الماعز) و (١٢٠) ماشية وعشرون الف نطفة (الحصان).


ملاحظات المقارنة

الخيول: اعضاء التناسل الازرقية كاملة.

الثور: للقضيب ثنية سجمية خلف كيس الصفن اضافة الى ان الحشفة طويلة وملتوية الضان: يتميز القضيب بوجود النتوء الاحليلي فوق الحشفة والذي يبرز كالزائدة اللدوية.



(شكل ٧-٢) نخطوطي يمثل تنظيم اساسي للقضيب تم ازالة اعضاء التماسل الاضافية



(شكل ٧-٢) يمثل قضيب الحصان

أ - الجزء الحر للقضيب

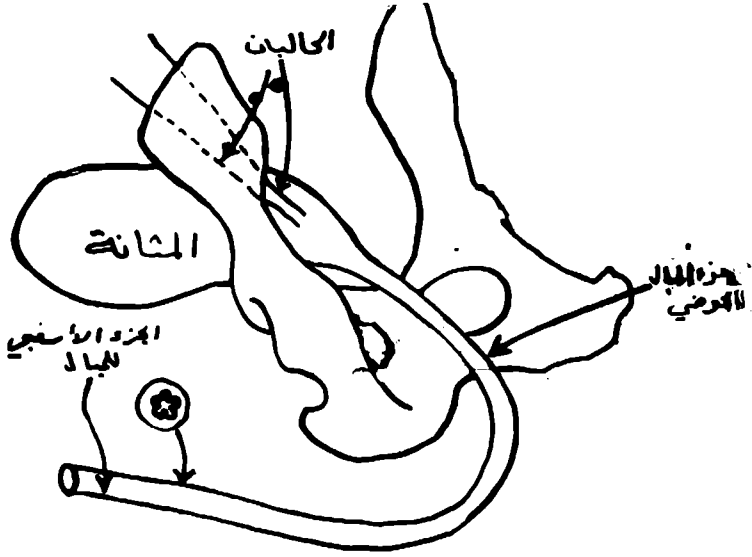
ب - حشفة القضيب

ج - حفرة الحشفة

د - التواء المبال (التواء الاحليل)

هـ - طية داخلية للقلفة

و - القلفة - الصفيحة الخارجية



(شكل ٣-٧) الجزء الحر لقضيب الكبيش (ذكر الحروف) منظر ايسر وعلنيا جزئيا.

المشيمة

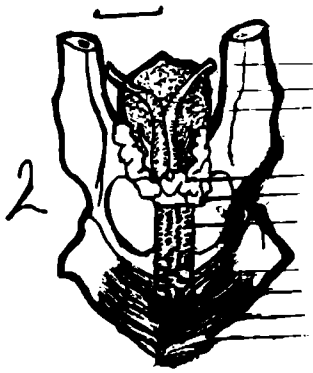
التوء الاحليلي

الجزء الحر

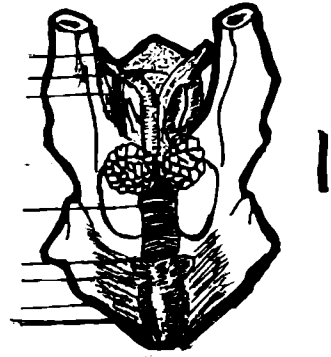
حرفي القضيب

الصفحة الداخلية للقلفة

درنة اسفنجية



ط
ز
و
هـ
د
ج
ب
أ



(شكل ٤-٧) الغدد التناسلية الاضافية ١. الكبيش ٢. الثور

أ. الاسهر

ب. المثانة البولية

ج. الابورة

د. الغدد الحويصلية

هـ. جسم البروستات

و. المبال الاصلين الحوضين

ز. الغدد البصلية الاحليلية

ح. العضلة الوركية الكهفية

ط. العضلة مسترجمة القضيب

ي. العضلة البصلية الاسفنجية

الباب الرابع

الفصل الخامس

الجهاز التناسلي او الاعضاء التناسلية الانثوية

الاعضاء التناسلية الانثوية هي:

- ١ — المبيضان: الغدتان التناسليتان الانثويتان الاساسيتان اللتان تقومان بتكوين البويضات.
- ٢ — الانبوتان الرحميتان: اللتان تنقلان البويضات الى الرحم وبهما تحدث عملية الاخصاب.
- ٣ — الرحم: وبه تتطور البويضة المخصبة.
- ٤ — المهبل: الممر الواسع الذي خلاله يمر الجنين من الرحم.
- ٥ — الدهليز المهبلي: الجزء الاتهائي من القناة التناسلية وبه يفتح مجرى البول.
- ٦ — الفرج: وهو يمثل الحدود الخلفية للقناة التناسلية.
- ٧ — البظر: وهو عضو انتصابي مناظر للقضيب او الاحليل في الذكر.
- ٨ — الغدة الثديية: في الحقيقة هي احدى الغدد الجلدية لكنها ترتبط ارتباطا وظيفيا شديدا بالاعضاء التناسلية (شكل ٨-١).

المبيضان

هما العضوان المناظران للخصيتين في الذكر. واللذان يقومان بتكوين البويضات ونموها اضافة الى تكوين الهرمونات الانثوي، شكل وحجم المبيض يختلف حسب نوع الحيوان واحتواء البيض على الحويصلات الميضية والاجسام الصفراء. وبصورة عامة لكل مبيض سطحان انسي ووحشي وطرفان (١) انبوي قريب من قمع الانبوية الرحمية (٢) ورحمي يتصل بالطرف الامامي لقرن الرحم الموافق بواسطة الرباط المبيضي الاصلي.

وحافتان مساريقية تتصل بمساريق المبيض وحافة حرة.

يعلق كل من المبيضين بواسطة رباط عضلي قوي يسمى مساريق المبيض الذي هو عبارة عن طية بروتينية مزدوجة.

ويلحق بكل مبيض كيس مصلي يسمى بالصرّة (او الكيس المبيضي) والتي تتكون من الرباط المبيضي الاصلي ومساريق البوق.

تركيب المبيض

سطح المبيض عدا منطقة التصاق مساريق المبيض مغطى بطبقة من الخلايا الظهارية الجرثومية التي تكون عند الولادة مكعبة تتفلطح بتقدم عمر الحيوان. وتوجد تحت هذه

الطبقة طبقة متكونة من النسيج الخام المكثف يسمى بالرداء الأبيض للمبيض في جميع الحيوانات المستأنسة عدا انثى الخيول. يتكون المبيض من طبقتين.

(١) — طبقة خارجية تسمى القشرة او النطاق المشي للمبيض.

(٢) — طبقة داخلية تسمى النخاع او النطاق الوعائي للمبيض.

وتتكون القشرة من نسيج خام خلوي يحوي الجريبات المبيضة في اطوار مختلفة من النمو والضمور.

اما النخاع فيتكون من نسيج خام به الكثير من الالياف المرنة والعضلية ويحوي الاوعية الدموية.

مبيض المجترات

المبيض في الابقار يبيضوي الشكل مفلطح يبلغ طوله حوالي ٤ سم وعرضه ٢ سم وسمكه ١-٢ سم. ويتراوح وزنه من ٧-١٥ غم يقع المبيضان على الجدار الوحشي لمدخل الحوض يبعد بمسافة ٤٠-٤٥ سم من الفرج والرباط المبيضي الاصلي قصير وقوي ويتشعب في الرباط العريض للرحم.

ايضا من مميزات مبيض الابقار هو كبر حجم الجريبات الناضجة والاجسام الصفراء حيث يصل قطر هذه الجريبات الى حوالي ٢ سم وطول الاجسام الصفراء حوالي ٣ سم. وتبرز الجريبات والاجسام الصفراء فوق سطح المبيض للدرجة يمكن التعرف عليها بوضوح اثناء الجنس عن طريق المستقيم.

المبيض في صغار المجترات (النعاج والماعز) لوزي الشكل يبلغ طوله ١,٥ سم وزن ١-٢ حجم. ويتميز بان سطحه غير منتظم. وعادة يلاحظ وجود اثنان من الاجسام الصفراء على مبيض واحد. وذلك بسبب وجود نسبة كبيرة من التوائم في صغار المجترات ويكون حجم الاجسام الصفراء كبير وربما يصل الى حجم اكبر من حجم المبيض نفسه.

مبيض الفرس

المبيض في الفرس شكله يشبه حبة الفاصوليا، حجم المبيض كبير ويكون عادة اكبر في الحيوانات الصغرة عنه في المسنة ويكون احد المبيضين اكبر من الآخر في نفس الحيوان. طول المبيض يتراوح من ٧-٨ سم وسمكه من ٣-٤ سم ويزن حوالي ٧٠-٨٠ غم. يتميز المبيض بوجود ثلمة على الحافة الحرة للمبيض تسمى بحفرة الاباضة حيث تحدث الاباضة فقط في هذه الحفرة من ناحية التركيب فيلاحظ ان معظم سطح المبيض مغطى بامتداد مصلي من مساريقا المبيض ولا توجد الظهارة الجرثومية الا على حفرة الاباضة.

في مبيض الافراس الناضجة يكون الطوق الوعائي الى الخارج في حين يصبح الطوق اللحمي في الداخل.

يقع المبيض في المنطقة تحت القطنية في مستوى الفقرة القطنية الرابعة او الخامسة ويبعد عن فتحة الفرج مسافة ٥٠-٥٥ سم.

الانبوبة الرحمية

الانبوبة الرحمية وتسمى ايضا بقناة المبيض عبارة عن قناة عضلية ضيقة ومتعرجة تمر بها البويضات من المبيض الى قرن الرحم الموافق له. وتحدث في الانبوبة الرحمية عملية الاخصاب للبويضة من قبل الحيمن.

وتغلف كل انبوبة رحمية طية بريتنونية تمتد من الجانب الوحشي مساريقا المبيض وتسمى هذه الطية بمساريقا البوق او مساريقا الانبوبة الرحمية. او مساريقا الانبوبة الرحمية.

وتتألف الانبوبة الرحمية من الاجزاء التالية:

١- القمع: وهو يمثل النهاية المبيضية للانبوبة الرحمية وتكون واسعة وذو حافة غير منتظمة تحتوي على عدد من الزوائد تسمى بالشرابات وتوجد في وسط القمع الفتحة البطنية للانبوبة الرحمية التي تتصل مع التجويف البهتوني.

٢- الانبورة: وهو الجزء الابتدائي الانبوبي الذي يلي القمع ويكون واسع نسبيا ومتعرج.

٣- البرزخ: وهو الجزء الباقي من الانبوبة ويكون ضيق بحيث عرضه يكفي فقط لمرور البويضة. وينتهي البرزخ بقرن الرحم الموافق حيث يقع هناك بواسطة الفتحة الرحمية للانبوبة.

المجرات

في الابقار يبلغ طول الانبوبة الرحمية ٢٠-٣٠ سم وتصل الانبوبة بقرن الرحم تدريجيا حيث لا يوجد حد واضح بينهما. وفي الاغنام يبلغ طول الانبوبة ١٤-١٥ سم.

الحقول

يبلغ طول الانبوبة الرحمية ٢٥-٣٠ سم ومساريق البوق قصير. وتنتهي بقرن الرحم بصورة مفاجئة على حلمة لها عضلة عاصرة.

الرحم

الرحم عضو عضلي مجوف يتصل اماميا مع الانبوبة الرحمية ويفتح بالمهبل خلفيا. ويقوم الرحم باستقبال البويضة المخصبة تحت تحكم الهرمونات وزرعهما وتوفير التغذية للجنين حتى فترة الولادة.

في اكثر الحيوانات يقع الرحم في التجويف البطني. ولكن في بعضها يمتد لمسافة قصيرة داخل تجويف الحوض.

يتم تثبيت الرحم في المنطقة تحت القطنية والجدار الوحشي لتجويف الحوض بواسطة مساريق الرحم او الرباط العريض الذي عبارة عن طيتين بريتنونيتين وطبقة الياف عضلية

ملساء والالوعية الدموية والاعصاب التي تغذي الرحم. ويوجد في الطرف الوحشي لهذا الرباط رباط حبل الشكل يسمى الرباط الميزوم. يتكون الرحم من ثلاثة اجزاء:

(١) - قرنا الرحم (٢) - جسم الرحم (٣) - عنق الرحم

قرنا الرحم

عبارة عن انبويتان عضليتان تتواصلان من الامام مع الانبويتان الرحمين وخلفيا مع جسم الرحم. يختلف شكل وحجم قرنا الرحم حسب نوع الحيوان.

جسم الرحم

هو عبارة عن انبوية عضلية بسيطة تقع امام عنق الرحم وتتواصل اماميا مع قرني الرحم.

عنق الرحم

الجزء الخلفي من الرحم الذي يتواصل خلفيا مع المهبل وهو جزء اسطواني الشكل يتميز بصلابه وسمك جداره الذي يتكون من عضلات ملساء.

لعنق الرحم فتحتان هي:

أ - الفتحة الرحمية الداخلية تقع في تجويف جسم الرحم.

ب - الفتحة الرحمية الخارجية تقع في المهبل.

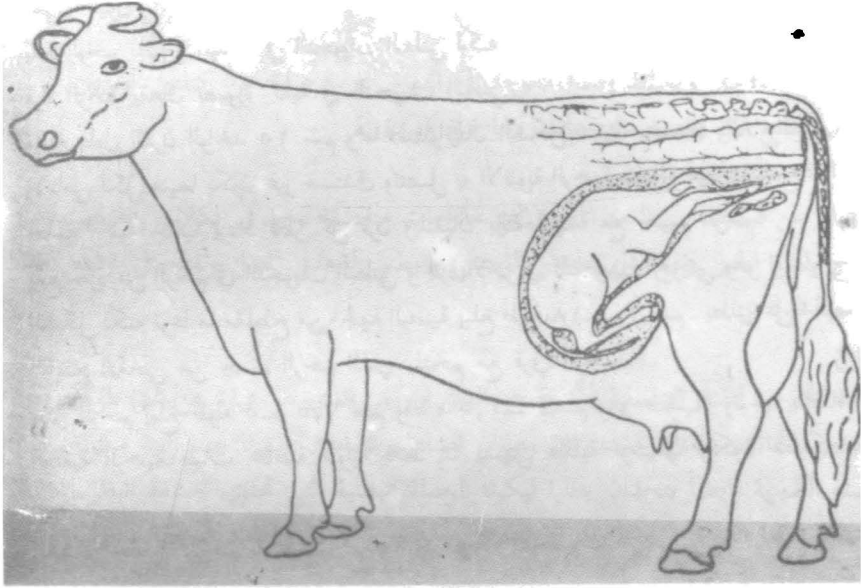
اما التجويف الذي يوصل بين الفتحتين المذكورة اعلاه تسمى بالقنال العنقية الرحمية الذي يتميزا بكونه مغلقا دائما عدا فترات الولادة والشبق.

رحم المجترات: (شكل ١-٨) و (شكل ٢-٨)

يقع الرحم بصورة كلية في التجويف البطني في الحيوانات البالغة. ويكون قرنا الرحم طويلان والجسم قصيرا جدا. ويبلغ طول قرن الرحم في الابقار الى ٣٥-٤٥ سم وهذا الانطباع الكاذب هو نتيجة التحام قرني الرحم قرب اتصالهما في جسم الرحم بواسطة رباطين من البهتون يسميان بالرباطين بين القرنين ويلتف قرني الرحم على نفسها ليكونا لفة حلزونية تشبه قرن الكبش او الحرف S ويستلحق قرن الرحم بصورة تدريجية باتجاه النهاية الحرة حيث يتصل مع الانبوية الرحمية بصورة عنق الرحم حوالي ١٠ سم بالطول وجداره صلب جدا ويصل سمك جداره في الابقار الى ٣ سم والقناة العنقية الرحمية تكون ذات مسلك حلزوني نظرا لوجود طيات طويلة واخرى مستعرضة ودائما تكون مغلقة باحكام ويصعب فتحها.

والجزء المهبل للرحم يلتحم بطنيا بجدار المهبل بينا يوجد بينة وبين الجدار الظهري للمهبل رطب عمقه ٣,٥ سم يسمى القبو الظهري.

يتميز الغشاء المخاطي للرحم بانتشار عدد كبير من اللحميات الرحمية يصل عددها الى (١٠٠) وهي عبارة عن بروزات بيضوية لها مظهر اسفنجي نظرا لوجود كثير من الحفر تمتد الموزعات المشيمية في حالة الحمل.



(شكل ٢-٨) تخطيطي يوضح وضع العجل في الرحم بعد تكيفه وفقا لعملية الوضع الاعتيادي تم اخذ الصورة من كتاب فلسفة التكاثر والتلقيح الاصطناعي للابقار

في المجترات الصغيرة (الأغنام والماعز) يشبه مثيلهما في قرنا الرحم الأبقار ويبلغ طول القرن ١٠-١٢ سم وطول جسم الرحم ٢ سم واللحميات الرحمية تكون اصغر كثيرا من مثيلاتها في الأبقار وتكون كأسية الشكل. ويبلغ طول عنق الرحم حوالي ٤ سم والقناة العنقية الرحمية يحكم اغلاقها بواسطة مرتفعات تتبادل مع انخفاضات عددها خمسة او ستة وهذه تمول مسلك هذا القنال الى شكل حلزوني.

انثى الخيول

يقع الرحم بصورة رئيسية في التجويف البطني لكنه يمتد قليلا داخل التجويف الحوضي. قرنا الرحم يقعان بصورة كلية في التجويف البطني.

ويبلغ طول القرن الواحد ٢٥ سم وهما اسطوانيتان الشكل عندما يتسعان قليلا والطرف الامامي لكل منهما يكون غير مستلق وتتصل به الانبوبة الرحمية بصورة مفاجئة وتقع على حلمة رحمية خلفيا يزداد قطر كل قرن ويلتقيان بالتحامهما مع جسم الرحم.

يقع جزء من الرحم في التجويف البطني والجزء الاخر في التجويف الحوضي وهو اسطواني الشكل لكنه نوعا ما مفلطح من الجهة البطنية يبلغ طوله ١٨-٢٠ سم. يطلق على الجزء الواسع الامامي من جسم الرحم الذي يلتحم مع قرني الرحم.

عنق الرحم يبلغ طوله ٥-٧,٥ سم وقطره ٣,٥-٤ سم وهو صلب. وتوجد بالقناة العنقية الرحمية طيات مخاطية طويلة فقط مما يسهل عملية توسيعها ويكون مسلكها مستقيم.

الغشاء المخاطي للرحم به طيات مرتفعة ولا توجد للحميات الرحمية.

المهبل

المهبل هو عضو الجماع في الانثى والقنال العضلية الغشائية الذي يمر من خلالها الجنين عند الولادة. ويمتد المهبل بصورة طويلة داخل تجويف الحوض من عنق الرحم حتى الفتحة البالية الخارجية حيث يتصل مع الدهليز المهبل.

ويبلغ طول المهبل في الأبقار حوالي ٢٥-٣٠ سم وفي المجترات الصغيرة حوالي ٢,٥-٣ سم اما في انثى الخيول فحوالي ١٥-٢٠ سم. الطرف الامامي للمهبل ممثل بدرجة كبيرة بواسطة الجزء المهبل لعنق الرحم حيث يوجد القبر، اما الجزء الخلفي للمهبل فيتصل مباشرة مع الدهليز المهبل بدون اي خط مميز عدا طية عريضة في الغشاء المخاطي تغطي فتحة المبال الخارجية وفي الحيوانات الصغيرة هذه الطية تستمر على كلا الجانبين مكونة ما يسمى بغشاء البكارة.

وتجويف المهبل شقي مستعرض، يبطنه غشاء مخاطي لاغدي.

الدهليز المهبل

هو الجزء الانتهائي للقناة التناسلية الانثوية ويتواجد هذا الجزء اماميا مع المهبل وبالضبط

من الفوهة المبالية الخارجة او غشاء البكارة ويقع خارجيا بواسطة الشق الفرجي .
في ارضية الدهليز المهبل للحيوانات المجتررة وانثى الخنزير يوجد مدخل للردب تحت
الاحليل .

الغشاء المخاطي الذي يبطن الدهليز المهبل يماثل غشاء المهبل لكنه توجد في الدهليز
نوعان من الغدد تناظر الغدد التناسلية الاضافية في الذكر وتقوم بافراز مادة مخاطية وهذه
الغدد هي :

١ - الغدد الدهليزية الكبرى

توجد في الإبقار والقطط ونادرا ماتوجد في النعاج . وهما عبارة عن كتلتين غديتين
مدجة وتتوضع كل واحدة على جانب ولها قناة مفردة .

٢ - الغدد الدهليزية الصغرى

عبارة عن صفوف من الغدد المفردة التي لها قنوات منفصلة توجد في الكلاب والخنزير
والنعاج وانثى الخيل وتقع على الجدار الوحشي والبطني لدهليز المهبل وتفتح في ارضه
وجوانب الدهليز .

الفرج

الفوهة الخارجية للقناة التناسلية الانثوية هو الشق الفرجي الذي هو عبارة عن شق طولي
تحة من الجانب شفتان مستديرتان وهاتان الشفتان تتقابلان ظهريا عند زاوية مكونة
الوصلة الظهرية وايضا يتحدان بطنيا ليكونا الوصلة البطنية التي تحتوي حشفة البظر .
ان جلد شفتا الفرج يشبه الجلد الاعتيادي وبه عدد كبير من الغدد الدهنية والعرقية
وبصلات الشعر .

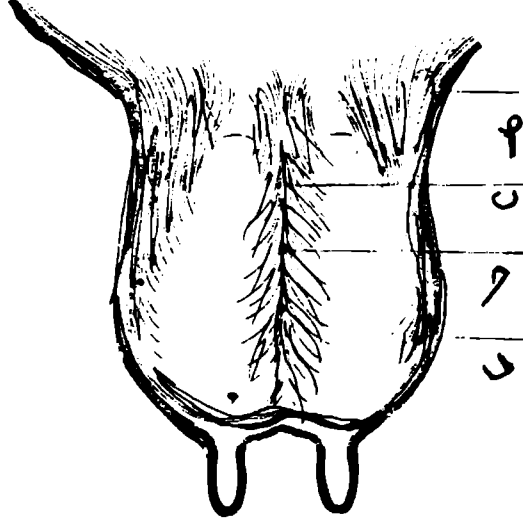
في انثى الخيل شقة الفرج له شكل عمودي حوالي ١٢,٥ - ١٥ سم في الارتفاع وتبعد
الفتحة المبالية الخارجية عن الوصلة البطنية حوالي ١٠ - ١٢ سم في حين في الابقار تبعد
حوالي ١٠ سم .

البظر

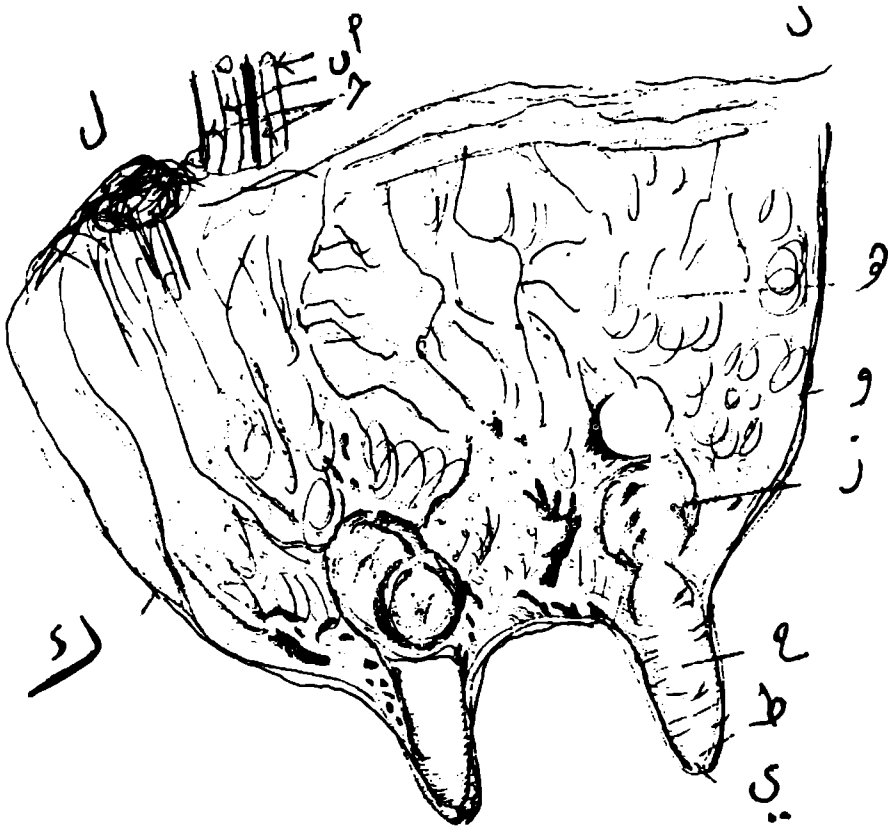
البظر عضو انتفاخي يناظر القضيب في الذكر ويقع عادة في حفرة عند الوصلة البطنية
للفرج . ويتركب من قائمتين تلتحم بالقوس الوركي وتحدان لتكونا جسم البظر الذي
يقع تحت ارضية الدهليز ويتكون من نسيج انتفاخي . اما حشفة البظر فهي الجزء الوحيد
الذي يبرز الى الخارج ويحيطها غطاء جلدي يسمى غلفة البظر . في المجترات البظرية قليل
من النسيج الانتفاخي بينما يكثر به النسيج الشحمي في حين في انثى الخيل البظر كامل
التكوين والحشفة كبيرة .

الغدد الثديية: (شكل ٣-٨) و (شكل ٤-٨)

الغدد الثديية هي عبارة عن غدد جلدية متحورة ترتبط وظيفيا مع الاعضاء التناسلية
الى حد يعتبرها البعض ملحقة بهذه الاعضاء .



(شكل ٣-٨) تمخططي قطاع مستعرض يوضح التراكيب الساندة للغدد الثديية (الضرع) للبقرة وهي
 وكما تظهر من الخلف
 أ - الجلد ب - الرباط المعلق الوسطاني ج - صفائح د - الرباط المعلق الوحشي (الجائسي)



شكل ٤-٨) قطاع سهمي للغة الثديية للبقرة

- شريان ثديي (استيحاءي خارجي)
- وريد ثديي (استيحاءي خارجي)
- اوعية لمفية ثديية
- وريد تحت جلدي بطني
- متن الغدة (نسيج غدي)
- و - الربع الامامي
- ز - سيالة الغدة
- ح - سيالة الحلمة
- ط - مجمع اللبن
- ي - قناة لبنية
- ك - الربع الخلفي
- ل - عقد لمفية فوق ثديية

وتوجد هذه الغدد في بعض الحيوانات في كلا الجنسين ولكنها في الاناث تكون متطورة عكس الذكور حيث تكون اثرية وتختلف الغدد الثديية من حيث الشكل والحجم والموقع في الحيوانات المختلفة.

وتتكون كل غدة من: أ - جسم الغدة ب - الحلمة
تركيب الغدة الثديية

الجلد الذي يحيط بالغدة يتميز برقنة ويوجد تحت الجلد محفظة ليفية مرنة تسمى اللفافة الثديية التي تتكون من طبقتين سطحية وغائرة. والطبقة الغائرة تكون حاجزا بين الغدتي الجانبين يسمى الرباط المعلق للغدد الثديية.

الغدة الثديية تتكون من فصوص وهذه تتكون من فصيصات والفص يتكون من مجموعة من الانبيبات واستاخ افرازية ويخرج من الفصيص القناة اللبنة الصغيرة التي تتحد مع مثيلاتها لتكون قنوات لبنة كبيرة تفتح عند قاعدة الحلمة في احياز واسعة تسمى الجيوب او السيلات البنية ومن هذه الجيوب تمتد قناة او اكثر تفتح عند الطرف الطليق للحلمة وتسمى القنوات الحلمية.

الحلمات

هي بروزات مخروطية او اسطوانية تبرز من قمم الغدد الثديية.

الغدد الثديية للإبقار

الغدد الثديية في الإبقار عددها الطبيعي اربعة يطلق عليها بالضرع وتكون كبيرة الحجم. ويقع الضرع في المنطقة امام العانية. الرباط المعلق للضرع يتكون من اربعة صفائح. للضرع اربعة حلمات لكل ربع واحدة وبكل حلمة هناك قنال حلمية واحدة تنتهي عند قمة الحلمة بفتحته يغلفها عضلة عامرة.

الغدد الثديية في الاغنام والماعز

لها غدتان ثديتان تقع في المنطقة امام العانية ويفصل الغدتين ميزاب ضحل يوجد لكل حلمة قنالان حلميتان او اكثر تقع في فتحات متجاورة عند قمة الحلمة.

الباب الرابع الفصل السادس

الغدد الصم

الغدد الصم

تقوم الغدد الصماء بافراز مواد كيميائية معقدة التركيب تسمى الهرمونات ويصل هنا الافراز الى مجرى الدم مباشرة وترتبط فعالية كل غدة بالغدد الاخرى والهرمونات تلعب دورا هاما في تنظيم العمليات الفسيولوجية. وبعض هذه الهرمونات لازم لحياة الكائن ويؤثر بعضها الاخر في النمو. ويميز الجنس وتنظيم معدلات الاستقلاب في المواد الغذائية المختلفة. وفيما يلي بعض المعلومات عن اهم هذه الغدد: —

الغدة الدرقية: (شكل ١-٩)

عضو غزير الاوعية، يفرز هرمونا منظم لعملية الاستقلاب في الانسجة المختلفة للجسم. وتقع هذه الغدة على جهتي الجزء الامامي للرغام ملاصقة للحنجرة او قربة منها. تتركب الغدة الدرقية في كل الحيوانات من فص ايمن وفص ايسر يتصلان بجزء ضيق يمتد على السطح البطني للرغام ويسمى البروز الدرقي.

الغدد جيبية الدرقية


اجسام غدية رخوة لونها لون الغدة الدرقية ولكنها باهتة — وتتكون من زوج من الغدد على كل جانب توجد غدة امام الغدة الدرقية واخرى خلفها ويتراوح حجم الغدة بمجم رأس الدبوس الى حبة العدس.

الغدد الكظرية: (شكل ٢-٩)

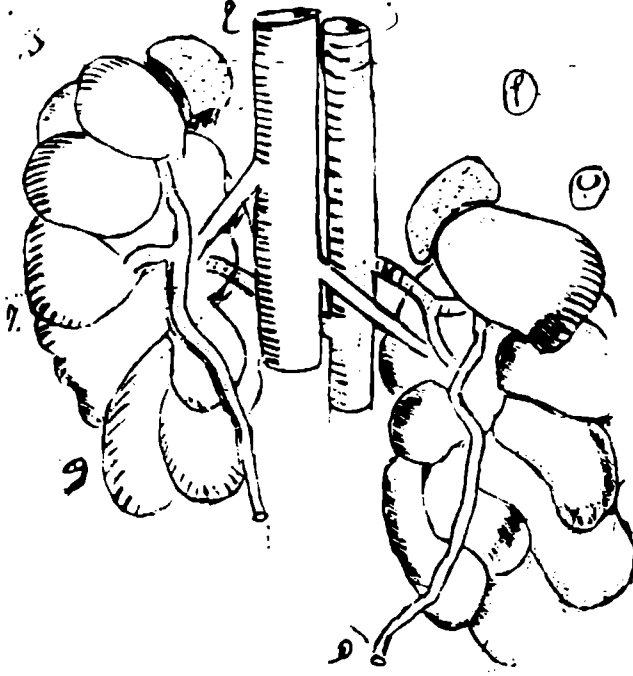
تتكون من جسمين صغيرين يختلف حجمها وشكلها وموضعها وعلاقتها باختلاف نوع الحيوان. ويقع كل منها فوق البيهتون وغالبا ماتلاصق الجزء الامامي من الحافة الانسية للكلى الموافقة.

الغدة النخامية: (شكل ٣-٩)

تتركب الغدة النخامية من جزئين مختلفي المنشأ والتركيب والوظيفة هما الجزء الامامي والجزء الخلفي. فالجزء الغدي او القمي يشمل الجزء القاصي والحلبي والاوسط للغدة ويكون الفص الامامي للغدة ويسمى النخامية الغدية ويفرز عددا من الهرمونات تؤثر على النمو والنشاط الوظيفي للاعضاء التناسلية والغدد الشدية والغدة الدرقية والغدتان الكضريتان وينشأ الجزء العصبي من قاع المخ الثنائي ويكون مع الجزء الاوسط الغدي الفص الخلفي للغدة النخامية. ويقوم هذا الفص بافراز هرمونات ترفع ضغط الدم وتنظم خروج الدم من الكلى وتنبه التقلصات الرحمية وترفع نسبة السكر في الدم.



(شكل ١-٩) تخطيطي يوضح شكل الغدة الدرقية في الحيوانات المختلفة
 أ - الحصان ب - الأبقار ج - الأغنام د - الخنزير ه - كلب و - القطه



(شكل ٢-٩) تخطيطي عند الإيقار يوضح

أ - الغدتان الكظريتان اليسرى واليمنى

ب، ج الكليتان اليسرى واليمنى

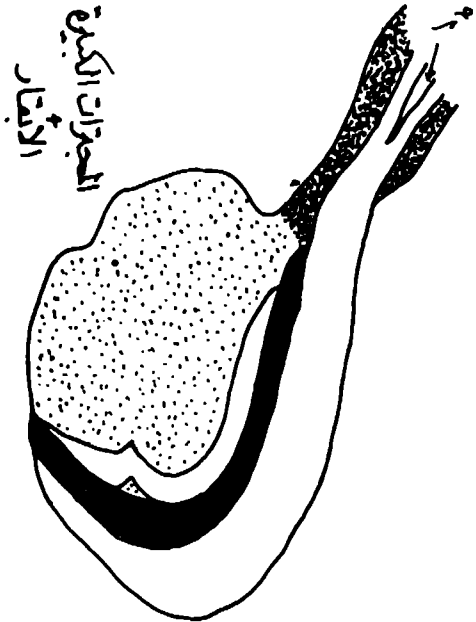
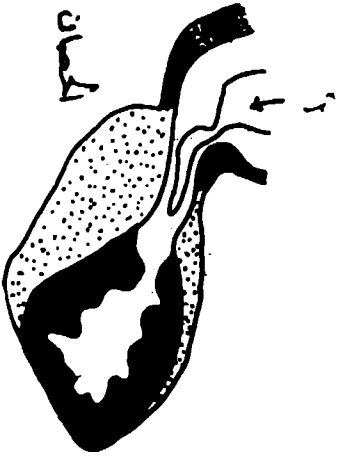
د - الوريد الكلوي

هـ - الحالبان الأيسر والأيمن

و - الشريان الكلوي

ز - الأهر البطني

ح - الوريد الأجوفاً السفلي



(شكل ٣ - ١) قنباغ سهمي
 نة النخاعية
 - النخاعية القلبية مع تحويرها والمنقطة هو الجزء القمي أو الطعوي والأسود هو الجزء الوسطي من
 النخاعية القلبية

والغدة النخامية جسم بني او سنجابي محمر له شكل بيضوي او مستدير يحتل الحفرة النخامية للعظم الوتدي. ويكون سقف هذه الحفرة طبقة سميكة من الام الجافية تسمى الحجاب السرجي.

الغدة التيموسية: (الزعترية او التوتة)

يوجد فسان تيموسيان وكل له قوام رخو ولون قرمزي. ويتكون من فصيصات عديدة عند ولادة الحيوان ثم تبدأ بالضمور بعد فترة من الزمن ولذلك يختلف شكل الغدة كثيرا حسب عمر الحيوان وفي الحيوانات المسنة تضمم الغدد كثيرا حتى تصبح جسما رقيقا في الجزء البطني من الجزء امام القلبي للحجاب الصدري وفي بعض الحيوانات تختفي تماما.

الجزيرات المعشكالية

هو جزء صماوي سبق وان تم التطرق عليه عند بحث — المعشكلة — في الجهاز الهضمي.

الباب الخامس

الفصل الاول

الجهاز الدموي الوعائي

الدوران

يعني بوصف اعضاء جهاز دوران الدم واللمف او البلغم (وهي الاوعية والقلب اضع الى ذلك الطحال والتوتة).

القلب: (شكل ١-١) و (شكل ١-٢) و (شكل ١-٣)

عضو عضلي مجوف مركزي التوضع ويتخذ شكل مخروط مفلطح من الجانبين ويقع في منتصف فسيحة تعرف منتصف الصدر (الخيزوم) يعمل القلب كالمضخة الماصة والكابسة بواسطة التقلص والانبساط والتي تنظم بصورة رئيسية دوران الدم واللمف. يحيط القلب كيس ليفي - مصلي يعرف بالتامور. الاوعية هي تراكيب انبوية وتسير في كافة اجزاء الجسم تعرف استنادا الى محتوياتها من الدم واللمف. وبالرغم من ان الجهاز اللمفاوي يصب في الورد الا انه من الضروري فصل الجهازين عن بعضهما لبعض.

الجهاز القلبي - الوعائي

يتركب الجهاز القلبي - الوعائي من:-

١- القلب.

٢- الشرايين: تحمل الدم من القلب والانسجة.

٣- الشعيرات: انايب مجهرية في الانسجة تسمح بالتبادل الضروري بين الدم والانسجة.

٤- الورد: تحمل الدم من الانسجة وارجاعه الى القلب.

القلب والتامور - شكل (١-٤)

القلب مخروطي الشكل ومفلطح يقع في النصف الثلثي لنصدر ويختلف في الحجم باختلاف نوع الحيوان وتقع ثلاثة احماسة في الجانب الايسر تحت الضلع السادس. وكمعدل يزن القلب ٧,٠ / من وزن الجسم الكلي. يعتبر القلب مضخة قوية تقع ضمن كيس التامور. يتركب جدار القلب من طبقات ثلاثة هي:-

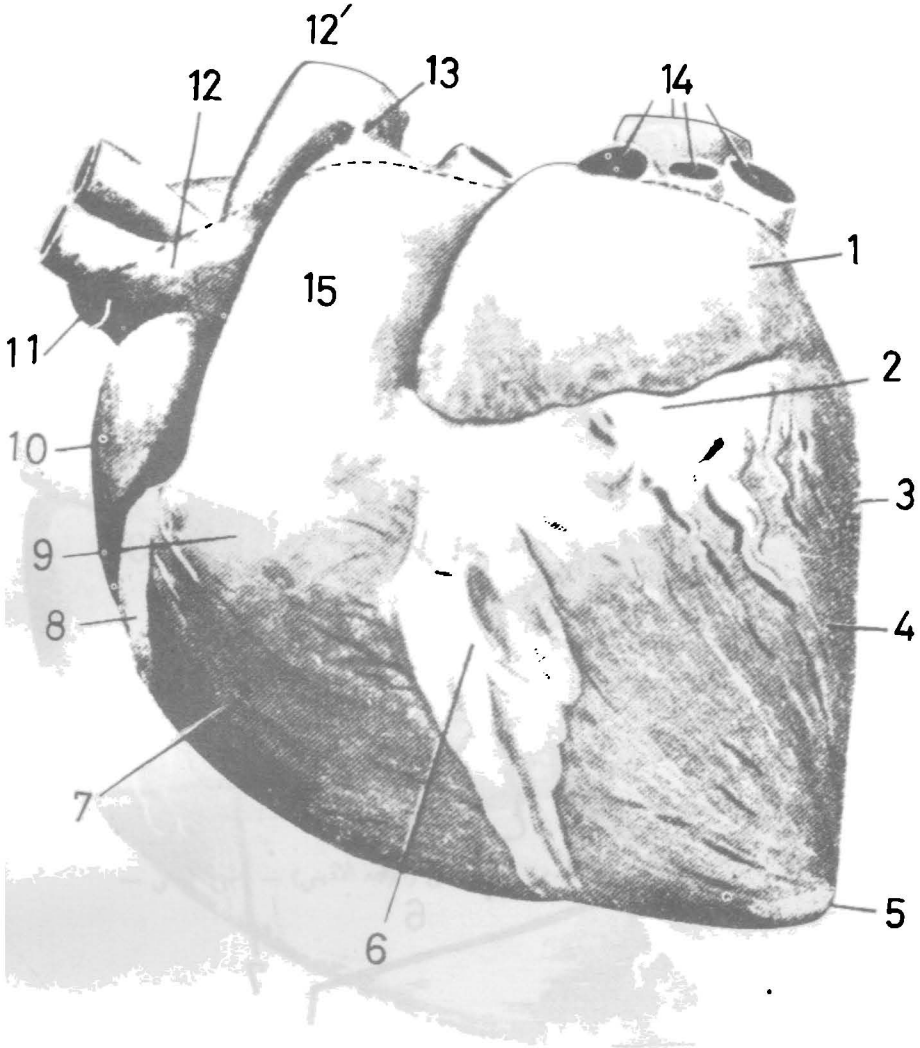
(١)- التامور الحشوي او النخامي.

(٢)- العضل القلبي.

(٣)- الشفاف.

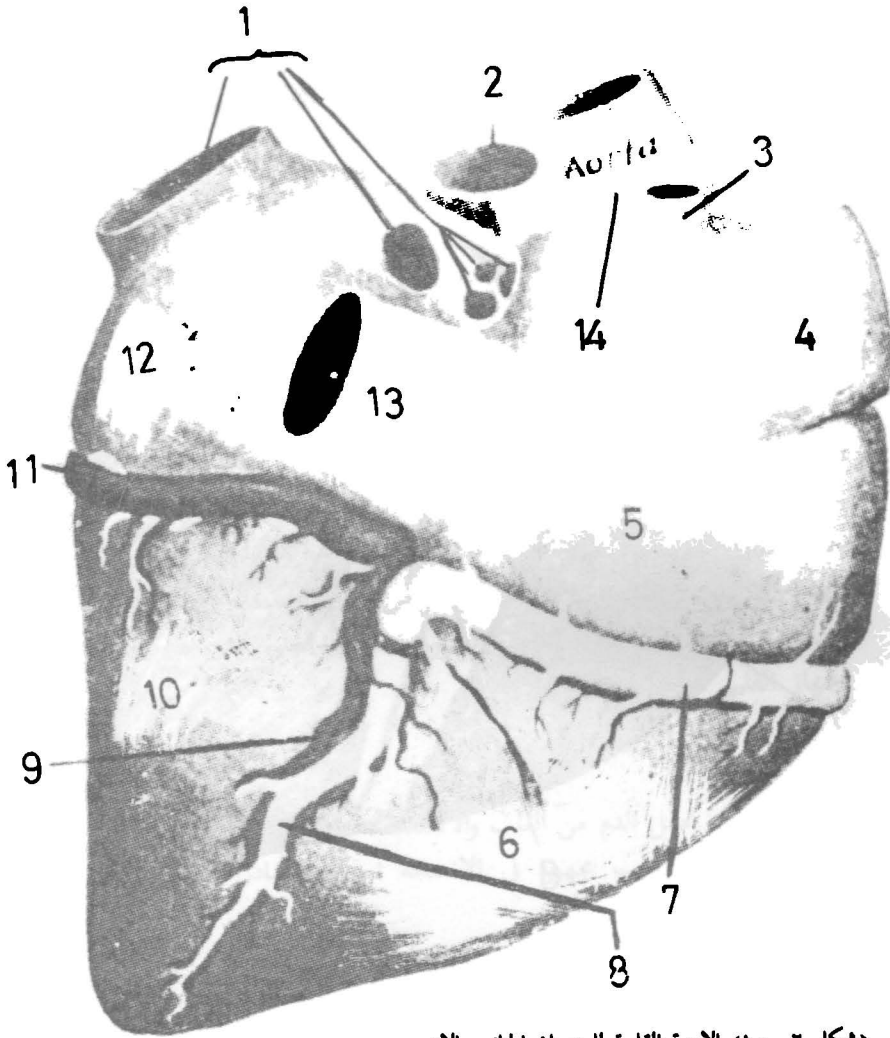
التامور الحشوي (النخامي)

يطلق على الطبقة الحشوية للتامور المصلي. يرتبط التامور الحشوي بالعضل القلبي ارتباطا وثيقا.



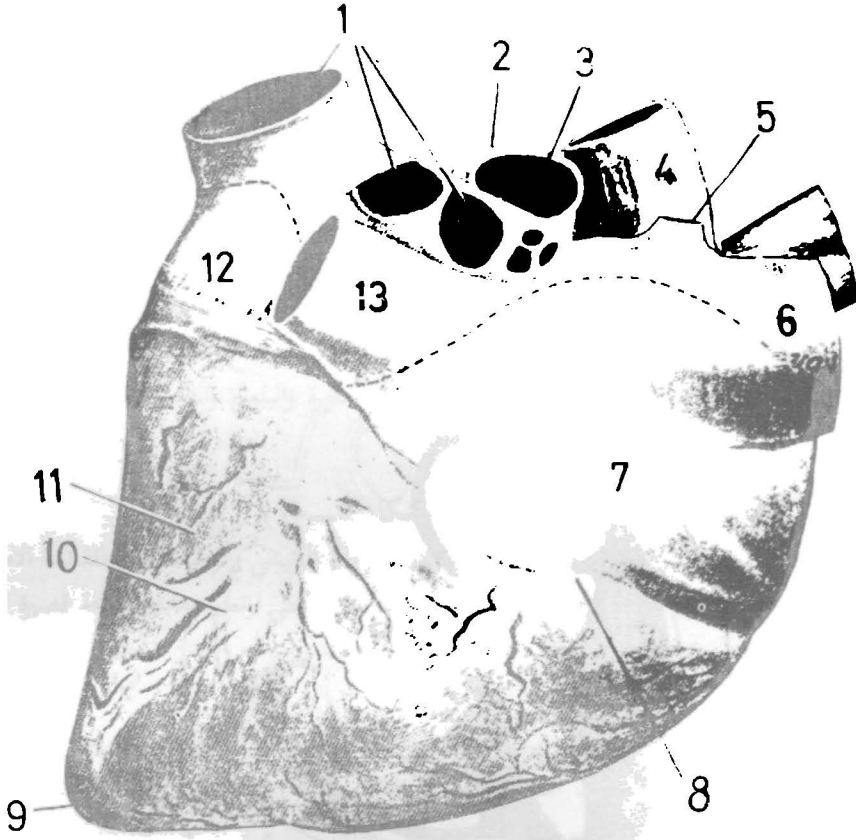
(شكل ١-١٠) يوضح قلب الحصان كما يشاهد من الجهة اليسرى (وضع طبيعي)

- | | |
|--------------------------|-------------------------------------|
| ١. الأذين الأيسر | ٩. المخروط الشرياني |
| ٢. الأخدود التاجي | ١٠. الأذين الأيمن |
| ٣. الحافة البطنية اليسرى | ١١. الوريد الأجوف الدماغى (الأمامى) |
| ٤. البطن الأيسر | ١٢. الجذع العضدى الدماغى |
| ٥. القمة (قمة القلب) | ١٢. الأورطى (الأيسر) |
| ٦. الأخدود الطولى الأيسر | ١٣. الرباط الشرياني |
| ٧. البطن الأيمن | ١٤. الأوردة الرئوية |
| ٨. الأخدود التاجي | ١٥. الشريان الرئوى |



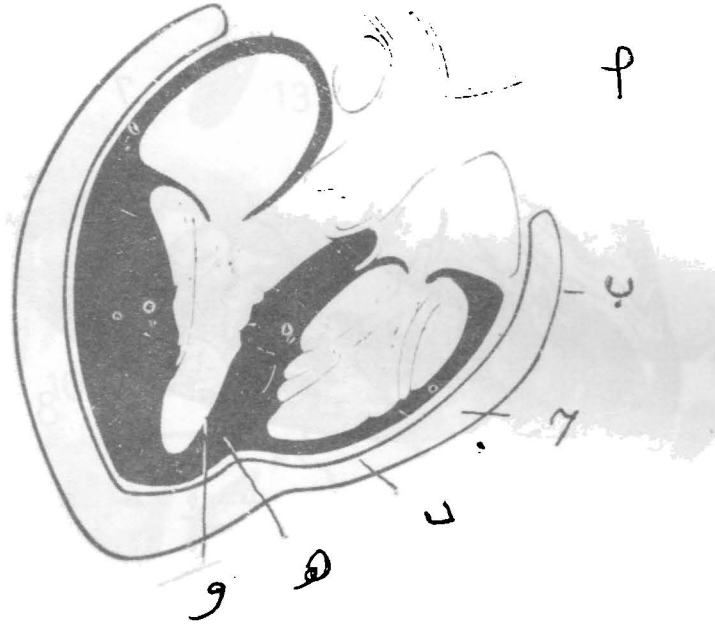
(شكل ٢-١٠) الأوعية القلبية للحصان الجانب الأيمن

- | | |
|---|--------------------------|
| ١. الأوردة الرئوية | ٩. الوريد القلبي المتوسط |
| ٢. الوريد الرئوي الأيمن | ١٠. البطين الأيسر |
| ٣. الوريد الفردي الأيمن | ١١. الوريد القلبي الكبير |
| ٤. الوريد الاجوف الأمامي | ١٢. الأذنين الأيسر |
| ٥. الأذنين الأيمن | ١٣. الوريد الاجوف الخلفي |
| ٦. البطين الأيمن | ١٤. الأورطي الأيمن |
| ٧. الشريان التاجي (الأكليلي) الأيمن | |
| ٨. الشريان بين البطينين (الطولي) الأيمن | |



(شكل ٣-١) قلب الحصان كما يشاهد من الجهة اليمنى (الوجه الأيمن) - وضع طبيعي -

- الأوردة الرئوية
- الشريان الرئوي الأيسر
- الشريان الرئوي الأيمن
- الأورطي (الأبهر)
- الوريد المفرد
- الوريد الأخرى الدماغى (الامامى)
- الأذين الأيمن
- الأحليلود التاجى الأيمن
- قمة القلب
- الأحليلود بين البطنين
- البطين الأيسر
- الأذين الأيسر
- الوريد الأخرى الخلفى



(شكل ٤-١٠) القلب واغشية أ - بطانة الوعاء الدموي ب - التامور الجداري ج - حيز تاموري د
 - التامور الحشوي هـ - العضل القلبي و - بطانة القلب

الترقوي الايمن) واخر يعرف بالشريان الترقوي الايسر. ومن الاخير تنشأ الشرايين المعد للطرف الامامي الايسر وهي الضلعي العنقي الغائر الفقاري والصدري الداخلي. والآخر هو شريان كبير يمد فروعاً بين الضلعية وشريان تاموري حجابي واخر للغدة الزعترية. واخر الى الحجاب الحاجز.

يعتبر الشريان القفوي فرعاً انتهائياً تنفرع منه فروع تمد الى الام الجافية والمخيم اما الشريان السباتي الداخلي فيسير بصورة غائرة. اما التواصل الواضح للشريان السباتي الخارجي الذي يمد فروعاً كثيرة العدد، تمد العضلات المجاورة والبلعوم واللسان والشفاة.

شرايين القائمة الامامية (الصدرية): (شكل ٥-١٠)

يعتبر الشريان المعروف تحت الترقوي الشريان الرئيسي والوحيد الممد للقائمة الامامية وعند وصوله منطقة الابط فانه يعرف بالشريان الابطي وتعتبر هذه المسافة قصيرة جداً يستمر بعدها للأسفل باسم الشريان العضدي الذي يمد فروعاً الى المنطقة الخاصة باسم (منطقة العضد).

وعند مفصل المرفق فانه يستمر باسم الشريان الوسطاني الذي بدوره يجهز فروعاً الى اغلب التراكيب تحت المفصل المذكور اعلاه. عند منطقة الرسغ وتحتها فان الشريان الوسطاني يستمر باسم الشريان الاصبعي العام.

الابهر الصدري

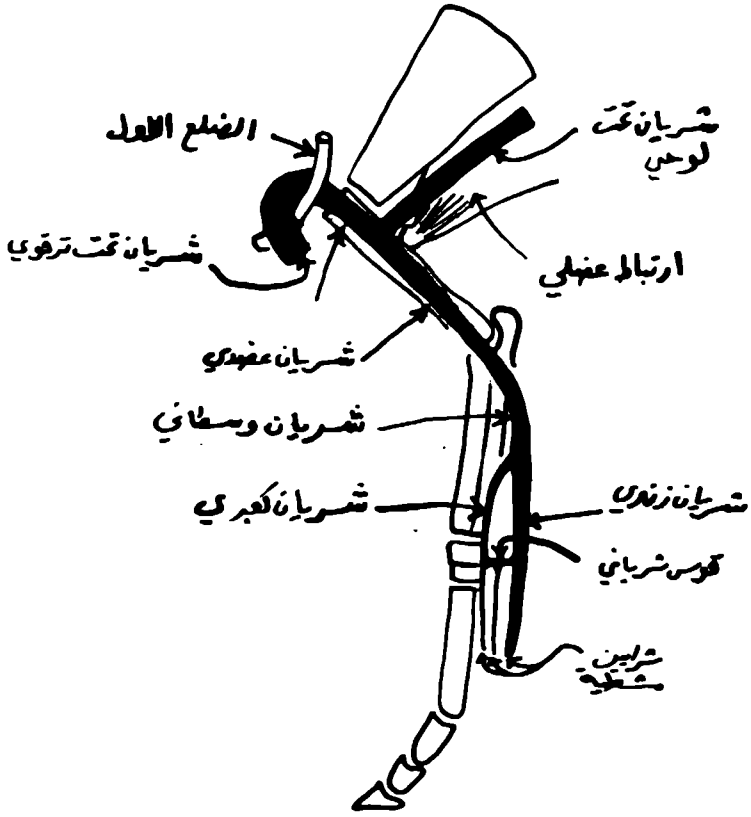
يطلق على الابهر في تجويف الصدر. يمد فروعاً للمريء والرئة وللعضلات بين الاضلاع وللحجاب الحاجز وبعدها يعبر من خلال الحجاب الحاجز ليعرف بعد ذلك بالابهر البطني. والآخر يمد فرعاً مفردة واخرى زوجية متسلسلة كالآتي: شريان جوفي (مفرد) يمد المعدة والمريء والكبد والبنكرياس والطحال.

يعقب الشريان الجوفي، الشريان المساريقي الامامي (شكل ٧-١٠) (مفرد) الذي يمد فروعاً للامعاء. بعد الشريان المساريقي الامامي هناك الشريانان الكلوي (زوج من الأوعية ايمن وايسر) بعدها يأتي الشريان المساريقي الخلفي (مفرد) الذي يمد فروعاً للقولون والمستقيم.

الشريان المبيضي

(الذي يمد المبيض) وهناك الشريان الرحمي الامامي الذي ينشأ في نفس الموقع لمذ الرحم. ينتهي الابهر البطني عند الفقرة القطنية الخامسة تقريباً بانقسامه الى اربعة شرايين هي:

شريانان حرقفيان داخليان وشريانان حرقفيان خارجيان.



الطرف الامامي (منظر انسي)

(شكل ٥ - ١٠) تخطيطي منظر انسي - شرايين الطرف الصدري

العصل القلبي

يمثل الطبقة الوسطى من طبقات القلب الثلاثة وهي اكبرها سمكا. والشغاف هو الغشاء المصلي الذي يغلف تجاويف القلب الداخلية.

الشرايين الجهازية

(١) — الأبر .

جذر شرياني رئيسي في الجسم. يبدأ عند قاعدة البطن الأيسر وغالبا ما يكون في منشأه عند المستوى الوسطاني.

يعرف الجزء الأول من الأبر بالأبر الصاعد. بعدها عندما ينحرف للخلف وظهرها يعرف بالقوس الأبري (قوس الأبر).

يخرج من منشأ الأبر — الشريانان التاجيان للقلب. من قوس الأبر — يسير بعدها للخلف على الأوجه البطنية لأجسام الفقرات وبين الرئتين ليجتاز الثقب الأبري للحجاب الحاجز وليدخل تجويف البطن بذلك يعرف بالأبر البطني.

يتهي الأبر البطني بانقسامه الى الشريانين الحرقفي الخارجي والحرقفي الداخلي وشريان مفرد (وسطي يعرف بالشريان العجزي).

بالامكان تقسيم الأبر النازل (يلي القوس الأبري) الى الأبر الصدري الذي يقع ضمن التامور والى نقطة ارتباط الأبري ومغلفا مع الجذع الرئوي بواسطة بروز استطالي من التامور الحشوي الأبري البطني.

الأوردة

تنظم الأوردة بصورة عامة كالشرايين ولكنها أكبر قطرا منها. يطلق على الوريد الذي يصاحب الشريان في مساره بالوريد المرافق يطلق على الملتقيات الوريدية بالصفائير الوريدية.

بيان الأوردة

تشبه جذران الشرايين ولكنها تختلف في كونها أقل سمكا. اضافة الى انها تحتوي على صمامات. يرجع اغلب الدم من الجسم الى القلب بواسطة الوريدان الأجوفاً وهناك الوريد المفرد والجهاز الفقاري والجهاز الباني.

الشريانان التاجيان

احدهما ايمن والآخر ايسر ينشأ من الأبر الصاعد ويمد القلب. لكل شريان فرعان احدهما يدور حول القلب والآخر نازل.

الجذع العضدي الدماغي العام

شريان كبير ينشأ من الوجه المحدب للقوس الأبري. يتهي بانقسامه الى شريان عضدي دماغي واخر (الذي يقسم الى فرعين هما الجذع السباتي الثاني والشريان تحت

شرايين القائمة الحوضية: (شكل ٦-١٠)

يعتبر الشريان الحرقفي الخارجي الممد الرئيسي للقائمة الحوضية بالشريان الفخذي عند منطقة الفخذ. بدوره يمد فروعاً للعضلات المجاورة للقضيب في حالة الذكر وللثدي في حالة الأنثى. وعند عضلة بطن الساق يتحول الشريان الفخذي باسم الشريان المأبضي الذي بدوره ينقسم إلى شريانين أحدهما أمام القصبة وآخر خلفها.

قلب الأبقار والأغنام

غني بالشحم الموجود في ميازيه أضف لذلك وجود عظامان في الحلقة الليفية الأبهريّة يعرفان بالعظمين القايين.

الشفاف: (شكل ٨-١٠)

الطبقة الداخلية التي تتركب من خلايا اندوثيلية تبطن البطينات والأذينات كاملاً.

التامور

كيس ليفي — مصلي يغلف القلب وجزء من الأوعية الكبرى المرتبطة به شكله شكل القلب. الطبقة الليفية رقيقة وغير مرنة. ترتبط ظهرياً بالأوعية الكبرى عند قاعدة القلب وتتواصل جزئياً للأعلى إلى العضلة العنقية الطويلة. بطنياً يرتبط وثيقاً بواسطة النصف (الذليل) الخلفي للسطح الصدري بواسطة رباط قوي يعرف بالرباط القصي — التاموري وفي الخيول والأبقار والخنزير واللواحم بواسطة الرباط الحجابي — التاموري مع الحجاب الحاجز الطبقة المصلية.

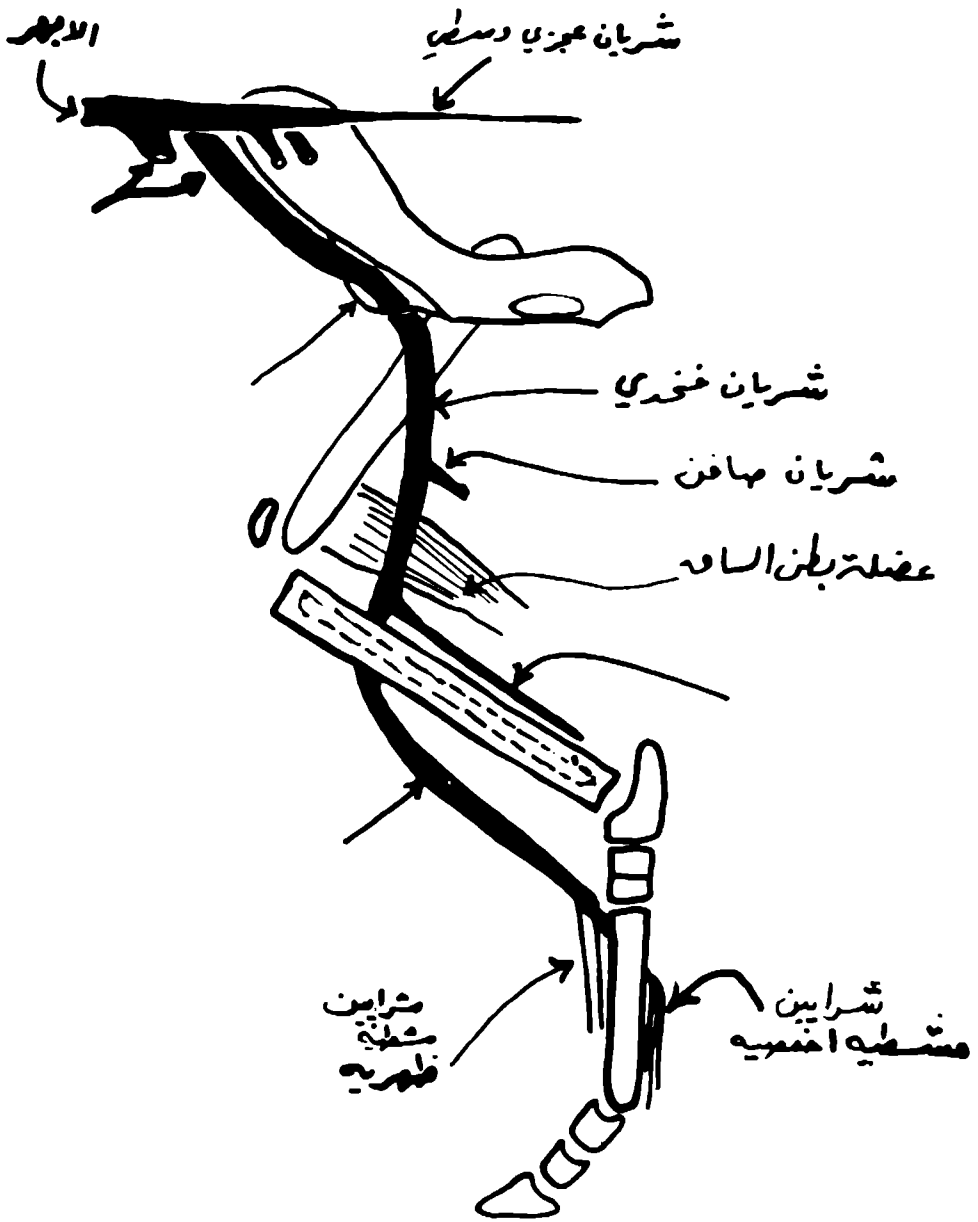
كيس مغلق يحاط بواسطة التامور الليفي وينبج فيه القلب هو غشاء ملس ولماع ويحتوي على كمية ضئيلة من سائل مصلي واضح يعرف بالشريان التاموري في تجويف التامور. وكالأغشية المصلية الأخرى نجد أن هذا الغشاء أصلاً يتركب من جزئين أحدهما جداري والآخر حشوي.

الطبقة الجدارية تبطن الطبقة الليفية التي سبق التطرق عنها حيث يرتبط هذا الجزء وثيقاً بالطبقة الليفية.

أما الجزء الحشوي فهو يغطي القلب وأجزاء من الأوعية الكبرى لذا يطلق عليه بالتامور الحشوي. يتركب الغشاء التاموري المصلي من نسيج ضام غشائي غني بالألياف المرنة ويغطي عند سطحة الطليق بواسطة طبقتين من الخلايا من طبقة الظهرة المتوسطة.

يغطي التامور بواسطة الجزء القلبي للفسحة المنصفية كما يجتازه وحشياً العصيان الحجابيان الأيمن والأيسر. إضافة إلى أنه يحاط وحشياً بواسطة الرئتان وجزءه البطني يكون بتأثير جزئي بجدار الصدر.

يتواصل جزء التامور المصلي فيما بينهما عند خط الانعطاف فوق الأوعية الكبرى تغطي



(شكل ٦-١٠) تخطيطي منظر انسي - شرايين الطرف المحض

الاحوية وبصورة مختلفة بواسطة الطبقة الحشوية. تغلف التراكيب الاتية كاملا بواسطة عمد عام وهي الابهر والجذع الرئوي وتفرعه. يمر الغشاء للداخل متوسطا بين الجذع الرئوي والاذين الايسر ويتواصل بين الاذين الايمن والابهر مكونا مكونا جييا مستعرضا للتامور يغطي كل من الجانب الايمن وبطن الوريد الاجوف الذيلي غشاء ولسافة ٢,٥ سم او اكثر قليلا. ليس للارودة الرئوية اي غلاف مصلي.

يكون التامور الحشوي بتاس وثيق جدا بعصل القلب ولكنه يرتبط بالاروية بواسطة نسيج رخو وشحمي لذلك فمن السهولة تشريحه وسحبه.

القلب

- (١) — يختلف حجم وشكل وموقع القلب باختلاف انواع الحيوانات.
- (٢) — يحتل القلب جزءا من الفسحة المنصفية الوسطي (شكل ٩-١٠).
- (٣) — شكله مخروط غير منتظم ومفلطح نوعا ما. قاعدته ترتبط بالاروية الكبرى. غير متناظر بالموقع يتجه محورة الطولي (من وسط والى القمة) بطنيا وذيليا.
- (٤) — للقلب قاعدة وقمة وسطحين وحافتين. تتجه القاعدة ظهريا ويقع الجزء الاعلى منها عند ملتقى الثلثين الظهري والوسطي للقطر الظهري — البطني للصدر. تتركب القاعدة بصورة رئيسية من الاذنين الايمن واليسر اضافة الى لذلك الوريدين الاجوف الدماغى والارودة الرئوية.

تقع القمة مركزيا فوق القص. الحافة الامامية تعرف ايضا بالحافة اليمنى تكون محدبة جدا وتحرف بطنيا وذيليا. يكون الجزء الكبير من هذه الحافة بموازات عظم القص. اما الحافة الذيلية فهي التي تعرف بالحافة اليسرى وتكون اقصر من الحافة الاولى بكثير ونوعا ما عمودية. السطحان الايمن واليسر محدبان. ويتميزان بوجود ميازيب توضح انقسام القلب الى اربعة غرف بهوان في جزئه العلوي وبطينين في جزئه السفلي. داخلها الحاجز بين البهوي هو الذي يفصل بهو عن الاخر.

اما الحاجز بين البطينين وهو عبارة عن فاصل، يفصل تجويفي البطينين الواحد عن الاخر. ويقع بصورة منحرفة لذلك فان هناك سطح محدب يتجه للامام والييمين حيث يبرز الى الاذين الايمن.

اما السطح الاخر فهو الذي يتجه الى البطين الايسر وهو مقعر وللخلف واليسار. اغلب الحاجزين البطينين يكون سميكاً وعضليا ولكن جزء صغير جدا رقيقاً وغشائياً، عموما ترتبط الشرافة الحاجزية للصمام ذو الثلاثة شرفات مع الجانب الايمن للجزء الظهري للحاجز الغشائي الذي تم شرحه. يطلق على جزء الحاجز ظهر الصمام بالحاجز الالذيني — البطني.

٥) — يختلف حجم وشكل القلب تبعاً لدرجة التقلص والانقباض (الانقباض والانبساط).

٦) — الميزاب التاجي أو الأكليلي أو الأذيني — البطني ميزاب يشير إلى انقسام القلب إلى أذنين وبطينين غالباً ما يحيط القلب كاملاً. ولكنه ينقطع عند منشأ الجذع الرئوي. يحيط القلب بين البطينين الأيمن والأيسر والأذنين. يحتوي الميزاب على الأوعية الشريانية والوريدية الممتدة للقلب. يحدد خط الفصل بين البطينين بواسطة الميزاب جنب المخروط بين البطينين (الميزاب الطولي الأيمن) على الجانب الأيمن.

البهو الأيمن

يكون الجزء الأيمن الأمامي لقاعدة القلب ويقع ظهر البطين الأيمن بتركب الجيب الوريدي الكهفي الذي فيه تفتح الأوردة. ومن الأذنين أو الزائدة الأذينية التي هي عبارة عن رطب مخروطي الشكل ينحرف حول السطحين الأيمن والأمامي للابهر. تظهر نهايته المغلقة على الجانب الأيسر أمام منشأ الشريان الرئوي الجنب الوريدي الكهفي هو جزء التحريف يتوسط بين الوريدين الأجوف والفتحة البهوية — البطنية. للبهو الأيمن فتحات خمسة هي:

١) — فتحة الوريد الأجوف الأمامي.

٢) — فتحة الوريد الأجوف الخلفي.

٣) — فتحة الوريد المفرد.

٤) — الجيب التاجي.

٥) — الفتحة البهوية — البطنية اليمنى.

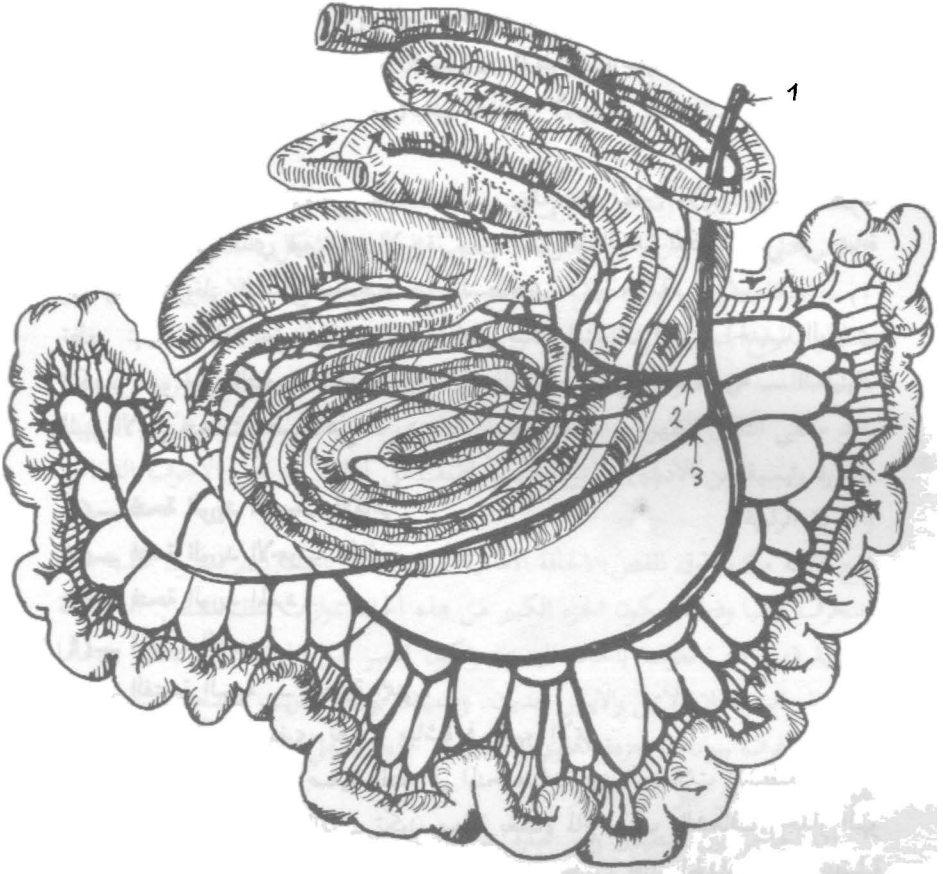
٦) — ثقب أوردة صغرى تصب مباشرة في البهو الأيمن.

٧) — وهناك أوردة قلبية صغيرة تفتح في المنخفضات بين العضلات المشطية.

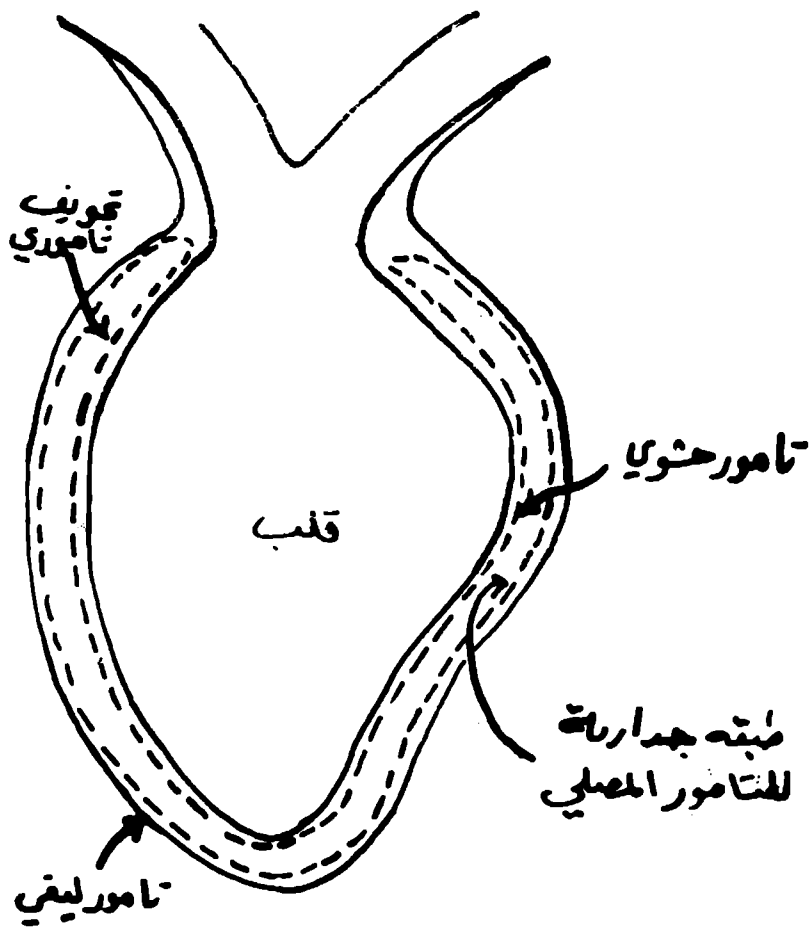
على العموم كافة تجاويف القلب تكون مبطنة بغشاء لماع يعرف بالشغاف. جدار البهو الدخلي يكون أملساً باشتناء الجهة اليمنى والأذنين حيث يجتاز الجدار أحياناً عضلية متعددة الاتجاهات تعرف بالحبال الوترية. تمتد حزماً صغيرة عبر بعض الفسح لتنتهي ظهرياً متخذة شكل عرف منحرف يعرف بالعرف الانتهائي يقابل العرف من الخارج ميزاب يعرف بالميزاب الانتهائي. إضافة لوجود العرف بين الوريد فان هناك بروز يعمل على توجيه مسار الدم من الوريد الأجوف الخلفي وإلى الفتحة البهوية — البطنية. وللجدار الحاجزي (بين البهوي) منخفض يمثل الثقب البهوي عند الجنين.

البطين الأيمن

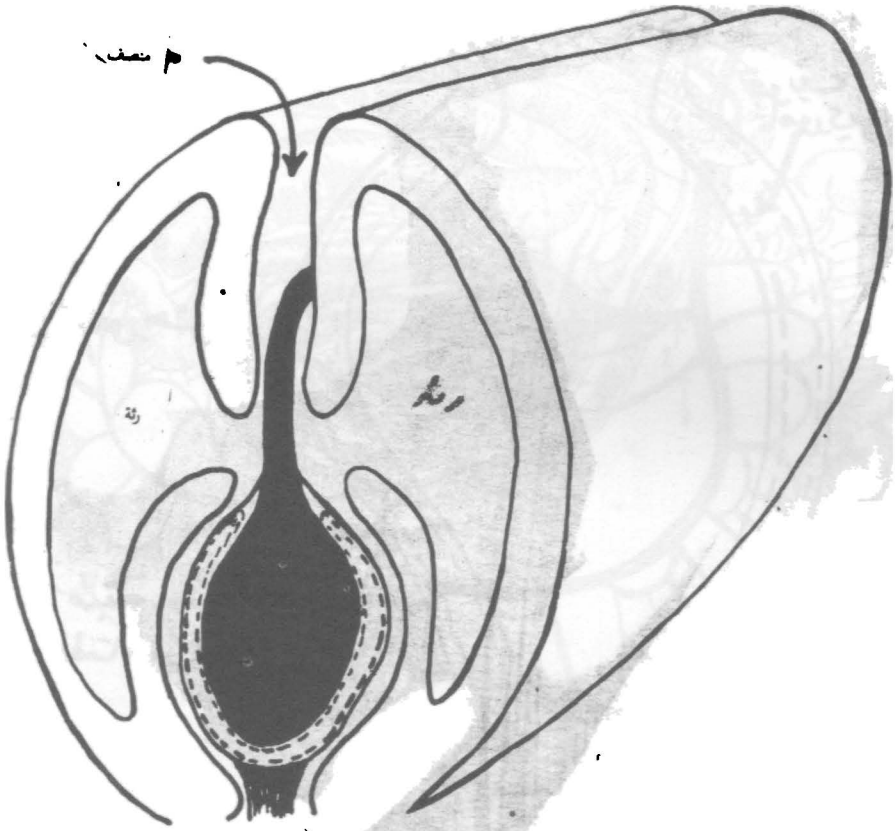
يؤلف الجزء الأمامي الأيمن للكتلة البطنية. ويكون أغلب الحافة الأمامية للقلب ولكنه



(شكل ٧-١٠) تخطيطي يوضح أمعاء البقرة ومسارها المسلسل مؤشرا بالاسهم
 ١. الشريان المساريقي القحافي ٢. فروع الشريان المساريقي ٣.



(شكل ٨-١٠) تخطيطي القلب داخل ميس التامور



(شكل ٩-١٠) تخطيط القلب داخل كيس التامور في منتصف الصدر

لايصل قمته التي تتكون من البطن الأيسر بصورة كاملة. يبرز جزء الأيسر للأعلى مكونا المخروط الشرياني الذي منه ينشأ الجذع الرئوي. عند فتح التجويف نرى العرف فوق البطينين الذي هو عبارة عن حيد سميك يفصل الفتحة البهوية — البطينية عن المخروط الشرياني.

الفتحة البهوية — البطينية اليمنى يضاوية الشكل ويحرسها صمام بهوي بطيني ايمن (ذو الشرفات الثلاث) ترتبط الحافة الخارجية (المحيطية) للشرفات الثلاثة الحلقة الليفية في الفتحة البهوية — البطينية. اما الحافات المركزية فهي غير منتظم وتعلق سفليا بالبطن، ترتبط بالحبال الوترية الصمامات عبارة عن ثنيات شغافية مقواة بواسطة نسيج ليفي وعند الحافة المحيطية بواسطة نسيج عضلي ايضا. ترتبط الحبال الوترية بطنيا مع العضلات الحملية.

الفتحة الرئوية (فتحة الجذع الرئوي) دائرية الشكل عند قمة المخروط الشرياني ويحرسها الصمام الرئوي الذي بدورة يتركب من ثلاثة شرافات هلالية الشكل (ايمن وايسر واوسط).

البهو الأيسر

يكون الجزء الخلفي من قاعدة القلب ويقع خلف الجذع الرئوي والابهر وفوق البطن الأيسر. يمتد الأذين وحشيا وللأمام على الجانب الأيسر، تقع نهايته المسدودة خلف منشأ الجذع الرئوي. تصب الأوردة الرئوية التي عددها ٧-٨ في البهو الأيسر. الفتحة البهوية — البطينية اليسرى اصغر من اليمنى.

البطين الأيسر

يكون الجزء الخلفي للكتلة البطينية وهو مخروطيا اكثر من البطينين الايمن وحتى جداره فانه اسمك باستثناء القمة. يؤلف المحيط الخلفي للجزء البطني وقمة القلب. اما التجويف فانه اصغر من تجويف البطين الايمن.

فتحات البطين الأيسر

- (١) — الفوهة البهوية — البطينية اليسرى مستديرة ويحرسها صمام ذو الشرافتين.
- (٢) — الفوهة الابهرية خاصة للشريان الابهرى الذي ينشأ من البطين نفسه يحرس تلك الفوهة صمام الابهر الذي يتركب من ثلاثة شرافات نصف هلالية.

بنيان القلب

يتركب جدار القلب بصورة رئيسية من عضل مخطط غريب يعرف بعضل القلب والذي يغلف من الخارج بجزء حشوي للتامور المصلي والذي يعرف بالتامور الحشوي ومبطن من الداخل بواسطة الشغاف.

التامور الحشوي

يرتبط وثيقا بجدار عضل القلب وبصورة رخوة فوق الاوعية الاكليلية والشحم تحت التامور المرافق لتلك الاوعية.

عضل القلب

يتألف من الياف عضلية مستوية مخططة وتتميز بوجود الاقراص البينية.

الشغاف

يطن تجاوب القلب ويتواصل مع الرداء الداخلي للاوعية الداخلية والخارجية للقلب.

المدد الدموي

(١) — يستلم القلب الدم الوريدي من:

أ — الوريد الاجوف الامامي : يعمل على ارجاع الدم من الرأس والعنق، والاطراف الامامية والصدر.

ب — الوريد الاجوف الخلفي : يجمع الدم الوريدي من البطن والحوض والاطراف الحوضية.

ج — الجيب التاجي: خلاله يتم جمع الدم الوريدي من عضل القلب ليصبه في البهو الايمن.

لاعطاء فكرة موجزة ودقيقة عن دوران الدم، يدخل الدم الوريدي:

اولا: البهو الايمن: الصمام ذو الشرفات الثلاثة.

ثانيا: البطن الايمن — الصمام الرئوي.

ثالثا: الرئتين.

رابعا: البهو الايسر الصمام ذو الشرفتين.

خامسا: البطن الايسر — صمامات الابهر نصف اللالية.

(٢) — شرايين القلب

للقلب شريانين يعرفان بالشريان التاجي او الاكليلي الايمن الاخر بالشريان التاجي او اللاكليلي الايسر. منشأ الشريانين من الجيب الابهرى الايمن بالنسبة للشريان التاجي الايمن ومن الجيب الابهرى الايسر بالنسبة للثاني.

(٣) — اوردة القلب

القلب بواسطة عدد من الوردة. العديد من هذه الوردة هي روافد الجيب التاجي الذي بدوره يصب في البهو الايمن. الوردة الاخرى تصب مباشرة في غرف القلب الاخرى.

اوردة القلب في اغلب الحالات ترفق شرايينه بالرغم من انها لانعرف بنفس الاسماء.

الوريد الانتهائي

الرئيسي للقلب هو الجيب التاجي وهو جذع عريض وواسع يفتح في البهو الأيمن أسفل فتحة الوريد الأجوف الخلفي ويعتبر الجيب التاجي النهاية — الانتهائية المتسعة للوريد التاجي الأكبر الذي يقع في الميزاب التاجي أسفل.

٤— الأوردة اللمفية

الأوعية اللمفية للقلب تتألف من ضفورتين أحدهما سطحية والأخرى غائرة.

اعصاب القلب والعقد العصبية المتعلقة به:

(١) — تساهم، عقد الصدر الموجودة على جانبي العمود الفقري وعلى طول جذعي العصب الوريدي بتزويد اليافا للقلب. بواسطة الاعصاب القلبية الصدرية.

(٢) — تساهم العقد العصبية الصدرية — العنقية المعروفة بالعقدة العصبية النجمية بتحرير اعصاب قلبية — صدرية — عنقية.

(٣) — اما الاعصاب جار الودية للقلب فتنشأ من العصبين التائمين (الأيمن والأيسر) ومن العصب الخنجري الراجع. وتعرف جميعها بالاعصاب القلبية الحائرة الامامية.

(٤) — لذلك فان الاعصاب القلبية ممثلة بفرع من العصبين الحائرين والاعصاب الودية.

الأوعية الدموية

تقسم إلى:

(١) — اوعية رئوية

(٢) — اوعية جهازية

الجذع الرئوي

يحمل من البطينين الأيمن للقلب وإلى الرئتين ومن ثم يعود بواسطة اوردة رئوية إلى البهو الأيسر للقلب ومنه يسير إلى البطين الأيسر.

الشرايين الجهازية

تحمل الدم من البطين الأيسر وإلى اجزاء الجسم كافة ومن ثم يعود خلال الوريدان الجوفيان إلى البهو الأيمن ومنه للبطين الأيمن.

الجهاز البائي

مصطلح يطلق على الوريد البائي وروافده القادمة من المعدة والأمعاء والمعتكلة والطحال ليدخل الكبد الذي فيه يتفرع إلى فروع. لذلك ففي هذا الجهاز المتعوض ويمر الدم خلال طاقم ثان من الشعيرات الدموية (في الكبد) بواسطة الأوردة الكبدية والوريد الأجوف الخلفي.

الجسم الكهفي

تركيب يتألف من نسيج نابض، وهو اساسا عبارة عن باحات دموية متواصلة فيما بينها ومغلقة بنسيج عضلي املس والياف مرنة. تعرف الباحات بالكهوف ولها بطانة ومحتوية على الدم.

يعتبر بعضها شعيرات دموية متضخمة طالما تفتح فيها شرايين صغيرة جدا وتفرغ من قبل اوردة تتوسع الكهوف بالدم منتجة تضخم وتصلب الجسم الكهفي لذا تستعمل كلمة النعوظ عند حالة التضخم والتصلب ويوجد عند القضيب.

المفاغرة الشريانية - الوريدية

ملتقيات شريانية وريدية تعمل تواملا مباشرا بين الوريدات والشريانات بدون المرور خلال الشعيرات الدموية. توجد المفاغرات الشريانية الوريدية في اماكن معينة مثل الامعاء والجلد لغرض تنظيم درجة الحرارة.

لذلك فان الذي يسيطر على تنظيم دوران الدم هو الاوعية الدموية التي بدورها ينظمها عاملان وهما:

اولا: العامل العصبي

الالياف الصادرة للاوعية الدموية هي جزء من الجهاز العصبي الحشوي (ال تلقائي) وتعرف بالاعصاب الحركية الوعائية. تنتشر هذه الاعصاب بصورة كبيرة كاعصاب ودية. تحفيز تلك الاعصاب يؤدي الى توسع جوف الاوعية التي بدورها ترفع او تخفض ضغط الدم. اما الاعصاب الحركية الوعائية الاتية من القسم جار الودي للجهاز العصبي التلقائي فانها تكون في الاعصاب الحوضية (العجزية) وفي بعض اعصاب الدماغ. يعتبر المراكز العليا في الدماغ هي المنظم او المسيطر على الاعصاب الخاصة بالجهاز العصبي الحشوي.

ثانيا: العامل الخلطي

يتوسط بالعمل بواسطة المادة المعروفة (الانفرين) التي يتم افرازها بواسطة نخاع الغدة الكظرية. اضيف لذلك مادة (النوراينفرين) المتحررة من النهايات الاليفة. يمر الدم خلال الفراش الشعيري وتنتهي الشريانات بالشعيرات وهي انايب بطانية محاطة بطبقة خلايا واحدة اما الأردية الأخرى فغير موجودة باستثناء وجود خلايا محيطية التي تشاهد احيانا. وتسمح جدران الشعيرات بمرور الاوكسجين والمواد المعدنية.

الجذع الرئوي

ينشأ من المخروط الشرياني عن الجانب الايسر لقاعدة البطين الايمن. ينحرف ظهريا وخلفيا وانسيا ينقسم خلف قوس الأبر.

الباب الخامس

الفصل الثاني

جهاز دوران اللف

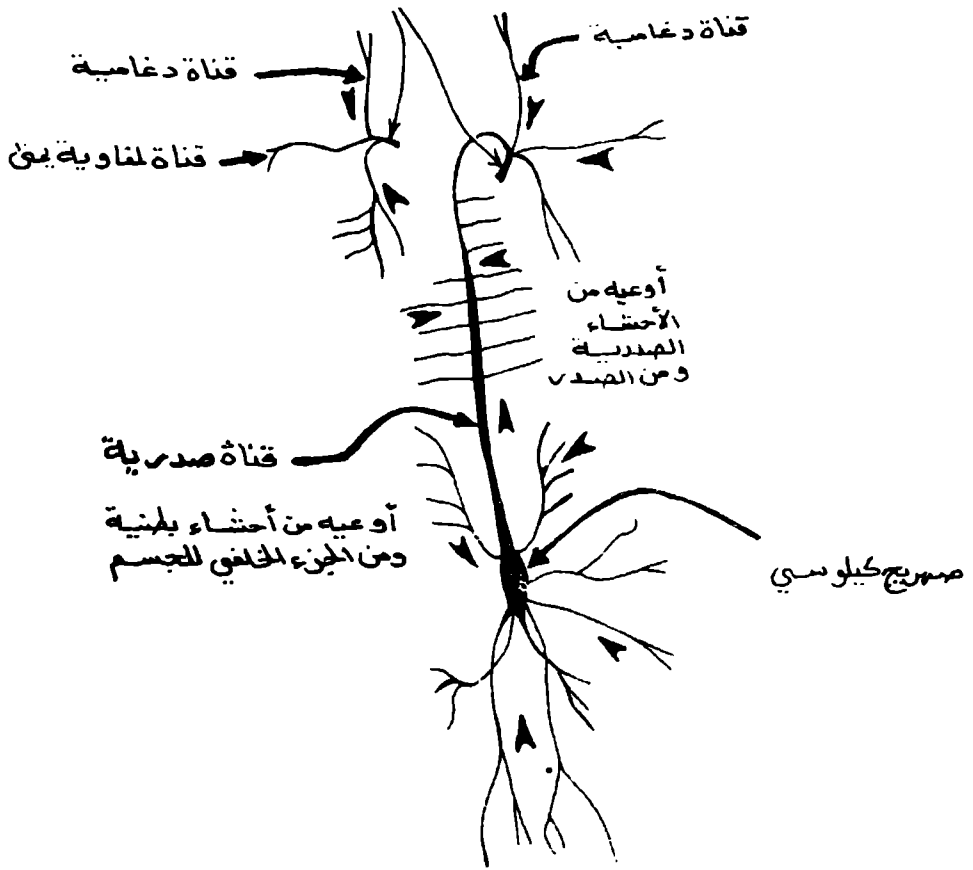
يعرف احيانا بالجهاز البلغمي. بالامكان للسائل النسيجي التي تسبح فيه الخلايا من ان يدخل مجرى الدم من خلال مسلكين هما المسلك المباشر خلال الجدران الرقيقة للاوعية الدموية الشعرية او خلال بديل مكون من شبكة اوعية شعرية تدخل ضمن الانسجة مكونة شبكة معقدة. وبمجرد مرور السائل النسيجي الى الطاقم البديل من الشعيرات يعرف حينئذ باللف. تعرف هذه الشبكة الانبوية بالاوعية للمفاوية التي بالاخير تفرغ محتوياتها في جهاز الاوعية الدموية. على كل حال يمر اللف عبر نسيج لمفاوي عند مسلكه قبل ان يفرغ في الدم. وكما هو معروف لدينا بان النسيج للمفاوي عبارة عن شبكة سائنة من الياف شبكية وخلاياها الشبكية البدائية متخللة بمجرب ذات جدران مكونة من خلايا مفلطحة ومثبتة ببلعميات (خلايا شبكية بطانية) وتحتوي هذه الجيوب على خلايا الدم البيضاء غير الحبيبية وخلايا من نفس النوع ذات مراحل مختلفة من التكوين الناشئة بالاساس من الخلايا الشبكية البدائية ممكن للنسيج للمفاوي ان يتكامل سوية ضمن محفظة من نسيج ضام مكونا عقدة لمفاوية او ممكن لهذا النسيج من ان ينتشر انتشار ضمن اعضاء مختلفة كالامعاء مثلا. يشمل الجهاز الوعائي للمفاوي،

الاوعية للمفاوية

الشعيرات للمفاوية كالشعيرات الدموية هي انايب بطانية تتركب من خلايا طلائية حرشفية. تلتحق الانايب الانتهاية المفلطة سوية مكونة شبكات تتحد لتكون اوعية وهذه بدورها تتحد لتكون اوعية اكبر. الاوعية للمفاوية تشبه الورد في بنائها وتمتلك صمامات متعددة ونحيفة. بالاخير بالامكان تمييز وعائين هما القناة الصدرية والقناة للمفاوية.

القناة الصدرية: (شكل ١-١١)

قناة جامعة رئيسية بالامكان تمييزها عند تحريف الصدر من نهايتها المتوسعة والمعروفة بالصهرج الكيلوسي التي تقع جزئيا في المنطقة البطنية. يستلم الصهرج الكيلوسي اللف من الطرف الحوضي ومنطقة القطن اضافة للاعضاء البطنية. بعد استلامها عدة اوعية من باحات اخرى. تفتح القناة الصدرية في الاوعية الكبرى التي بدورها تصب في البهو الايمن من القلب.



شكل ١-١١)
 مسار لمفاوي رئيسي في الجسم

القناة اللمفاوية اليمنى :-

تجمع اللمف من الطرف الصدري الايمن والجزء المتاخم من الجسم. تفتح في الجهاز الوريدي قرب القناة الصدرية. هناك زوجين جذعين رغامين (يعرفان احيانا بالجذعين الوداجيين) يحملان من منطقة الرأس وتفتح في الوعية المذكورة اعلاه او قريبا منها في جهاز وريدي.

العقد اللمفاوية (المفوية): (شكل ٢-١١)

تعرف احيانا بالعقد البلغمية وهي كتل من نسيج لمفاوي ضمن محافظ، تختلف للدرجة كبيرة حجما وشكلا. ان موقع الكبيرة منها طالما انها تفحص لمعرفة طبيعة ومدى امراض معينة بصورة خاصة عند فحص اللحوم. تعمل عدة اوعية على نقل اللمف لكل عقدة لمفية تعرف هذه الوعية بالوعية الواردة التي تدخل من مواقع مختلفة خلال نسيج المحفظة الضام. يغادر اللمف العقد خلال عدد صغيرة من الوعية الصادرة التي تنشأ من باحة واحدة هي سرّة العقدة. تعمل حويجزات النسيج الضام على تقسيم داخل العقدة الى سلسلة من الغرف ترتبط الحويجزات محيطيا مع المحفظة. تنقسم باتجاه المركز الى تنوّات صغيرة جدا لتشابك وتتلاشى قرب سرّة العقدة. تكون العقدة مملوءة بنسيج لمفاوي محتويا على الياف شبكية والخلايا اللمفاوية المتداخلة بين الالياف. باستثناء المنطقة قرب المحفظة والحويجزات حيث يوجد هنا نسيج رخو. يطلق على الغرف ومحتوياتها بقشرة العقدة. قرب السرة يؤلف النسيج اللمفاوي النخاع، يدخل اللمف العقدة من الوعية الواردة خلال المحفظة والى جيوب القشرة وترشح ببطء خلال القشرة والنخاع ويعدّها يترك العقدة خلال وعاء صلب.

هناك عقدة لمفية حمراوية (دموية) وهي كتل حمراء اللون منخفظ . يحتوي النسيج اللمفاوي فيها على خلايا دموية حمراء (كريات الدم الحمراء) ليس لهذه العقد اوعية صادرة او واردة ويعتقد انها موجودة فقط عند المجترات. وهناك العقيدات اللمفية

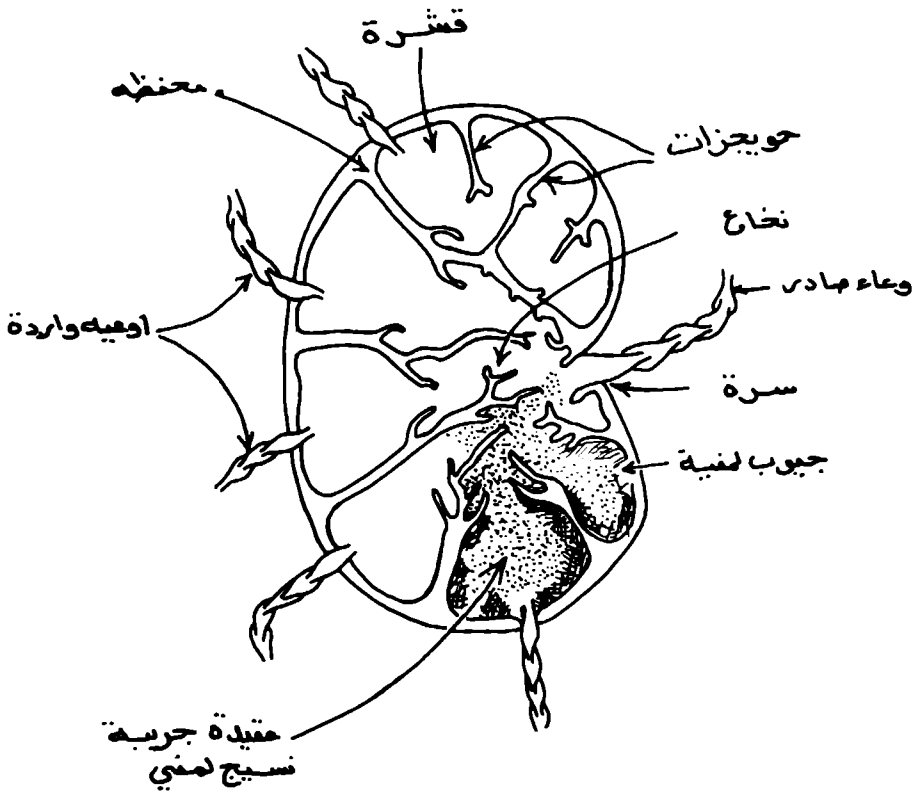
وهي كتل من نسيج لمفاوي تكون مع الغشاء المخاطي بشكل عام. ممكن ان تتواجد ضمن باحات غير مترابطة (منفصلة) او توجد على شكل تجمعات تعرف بالطححات.

اللوزات

تؤلف حلقة كاملة من نسيج لمفاوي حول فتحة الفم المجاورة للبلعوم.

الطحال

عضو لمفاوي متأخم للمعدة يعمل على ترشيح الدم وتكوين الخلايا اللمفية.



(شكل ١١-٢)
 قطاع خلال عقلة لمفية

الباب السادس

الاعصاب

يختص مبحث الاعصاب بدراسة التراكيب التشريحي للجهاز العصبي الذي يتكون من شبكة من المسالك العصبية تنتشر في جميع انحاء الجسم. توفر الانسجام الوظيفي بين اجزاء الجسم المختلفة حتى تقوم اعضاء الكائن الحي بوظائفها الفسيولوجية على الوجه الذي يناسب الجو الذي يعيش فيه.

وينقسم الجهاز العصبي الى جزئين رئيسين هما:

(١) — الجهاز العصبي المركزي

ويشمل المخ والحبل الشوكي

(٢) — الجهاز العصبي الطرفي او المحيطي

ويشمل:

أ — الاعصاب المخية الشوكية

وهي الاعصاب التي تخرج من المخ او الحبل الشوكي مباشرة وتمتد التراكيب البدنية (الارادية) وهذه تنقسم الى اعصاب مخية واعصاب شوكية والعقد العصبية المرتبطة بها.

ب — الاعصاب الذاتية

تعرف بالاعصاب اللاارادية وتمتد الى الاحشاء وتعرف تلك بالاعصاب الحشوية ويطلق على الجهاز العصبي المكون بواسطة الاعصاب المذكورة سلفا بالجهاز العصبي الحشوي. او التلقائي وبلوره يقسم الى قسمين احدهما يعرف بالودي (السمبثوي) والاخر يعرف بجار الودي (الباراسمبثوي).

السحايا: (شكل ١-١٢)

يحتوي المخ والحبل الشوكي في غرفة عظمية هي القحف والقنال الفقارية والى جانب ذلك يحيط المخ والحبل الشوكي عدد من الاغشية تحميها وتمدها بالاروية. وهذه الاغشية هي الام الجافية والعنكبوتية والام الحنون.

(١) — الام الجافية (القاسية)

غشاء ليفي كثيف يغلف المخ والحبل الشوكي. ويلاحظ ان الام الجافية لكلا التركيبين متواصل عند الثقب الكبير.

(٢) — العنكبوتية

غشاء رقيق وشفاف يقع بين الام الجافية والام الحنون وسط العنكبوتية الخارجي مغطى ببطانة تكون الحد الداخلي للحيز تحت الجافي. يوجد بين العنكبوتية والام الحنون الحيز تحت العنكبوتي الذي يحتوي على السائل المخي الشوكي. ويخرج من السطح الداخلي للعنكبوتية اجبال عديدة مكونة من الياف دقيقة تعبر الحيز تحت العنكبوتي وتلتصق بالام الحنون.



(شكل ١-١٢) إسحايما والحبل الشوكي
 ١. حيز فوق الجافية ٢. الام الجافية ٣. العنكبوتية ٤. حيز تحت العنكبوتية ٥. الام الحنون ٦. المادة
 الرمادية للحبل الشوكي ٧. العصب الشوكي فرع بطني ٨. العصب الشوكي فرع ظهري

٣- الام الحنون

غشاء وعائي رقيق شديد الالتصاق بالمخ والحبل الشوكي. ويخرج منها بروزات عديدة يدخل بعضها مادة المخ والحبل الشوكي وبعضها يصاحب الاعصاب المحيطة الشوكية.

الحبل الشوكي: (شكل ١-١٢)

الحبل الشوكي جزء من الجهاز العصبي المركزي يوجد بالقناة الفقارية ويمتد من الثقب الكبير الى منتصف العجز. ويخرج من الحبل الشوكي اثنان واربعون زوجا من الاعصاب الشوكية مقسمة الى مجموعات متساوية الى المناطق القفارية التي تخرج منها ويقسم الحبل الشوكي على اربعة مناطق هي العنقية والصدرية والقطنية والمعجزية وعند فحص قطاع مستعرض للحبل الشوكي ويلاحظ انه مكون من نصفين متناظرين ويفصلها حاجز ظهري واخدود بطني. ويصل بين نصفي الحبل الشوكي وصيلتان بيضاء وسنجابية. ويخترق الوصلة السنجابية القناة المركزية.

المادة السنجابية للحبل الشوكي تتكون من نصفين متناظرين وبتركيب كل منهما قرنين سنجايين احدهما ظهري والاخر بطني.

المخ

المخ هو جزء من الجهاز العصبي المركزي يقع في التجويف القحافي ويغلف سجاياه الخاصة. ويوجد بسطحه البطني ساق المخ الذي يتواصل مع الحبل الشوكي وينقسم ساق المخ اماميا الى السويقتان الخيتان ويدخل كل منهما في نصف المخ الكروي.

ويتكون ساق المخ من ثلاثة اجزاء

١- النخاع المستطيل: هو الجزء الخلفي.

٢- القنطرة: جسم مستطيل عرضيا.

٣- سويقتا المخ: يمتدان الى الامام من القنطرة.

الخميخ: (شكل ٢-١٢)

يقع الخميخ فوق القنطرة وجزء كبير من النخاع المستطيل. يقع الخميخ داخل الحفرة الخلفية للتجويف القحافي ويفصل عن النصفين الكرويين الخمين بواسطة الاخدود المستعرض وخيمة الخميخ وبتركب الخميخ بدورة من نصفين كورويين خميخين.

الاعصاب المحيطة او القحافية: (شكل ٣-١٢)

١- العصب الشمي..... حسي (الشم)

٢- العصب البصري..... حسي (الابصار)

٣- العصب محرك العين..... حركي (عضلات العين)

- ٤- العصب البكري.....حركي (لاحد عضلات العين)
- ٥- العصب التالوثي.....مختلط
- ٦- العصب المبعد.....حركي (لعضلات العين)
- ٧- العصب الوجهي.....خليط
- ٨- العصب السمعي.....حسي (للسمع والتوازن)
- ٩- العصب اللساني البلعومي.....خليط
- ١٠- العصب الحائر.....خليط
- ١١- العصب الشوكي الاضافي.....حركي
- ١٢- العصب تحت اللساني.....حركي (عضلات اللسان).

الاعصاب الشوكية: (شكل ٤-١٢)

الاعصاب الشوكية تخرج من الحبل الشوكي بشكل ازواج وتسمى حسب علاقتها بالعمود الفقاري. وفي الحصان توجد ثمانية ازواج عنقية وثمانية عشر زوجا صدرية وستة ازواج قطنية وخمسة عجزية وخمسة عصصية.

ويتصل كل عصب شوكي بالحبل الشوكي بواسطة جذرين.

أ - الجذر الحسي (الظهري) هو اكبر الجذرين ويقع هذا الجذر العقدة الشوكية الحسية (الظهيرية).

ب - الجذر الحركي (البطني) يحتوي على عدد اقل من الالياف ويخرج من السطح البطني للحبل الشوكي.

ويتخذ الجذران خارج الام الجافية ليكونا عصباً خليطاً ينقسم مباشرة الى فرع سحائي وفرعان اوليان ظهري وبطني.

الجهاز العصبي الذاتي (التلقائي)

يمد التراكيب غير الارادية كالأحشاء والغدد والأوعية الدموية. للجهاز العصبي الذاتي عقدة العصبية الذاتية والتي تعرف بالعقدة العصبية جنيب الفقارية والعقد العصبية الانتهاية. يقسم الجهاز العصبي الذاتي الى:

اولاً: الجهاز الودي

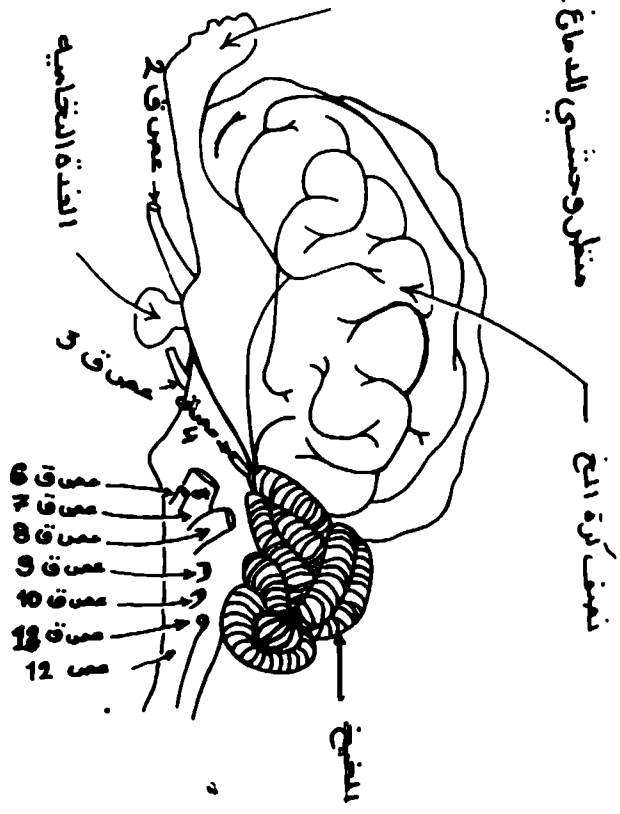
وتنشأ اليافه مع الاعصاب الشوكية الصدرية والقطنية فقط لذا يعرف بالجهاز الصدري البطني المنشأ.

ثانياً: الجهاز نظير الودي

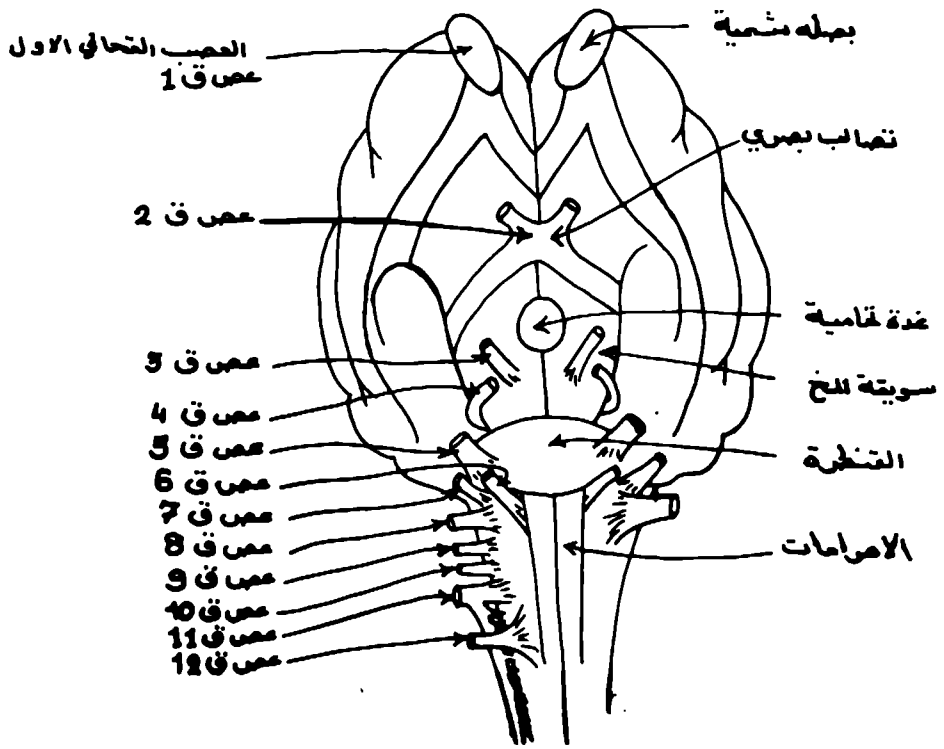
وتنشأ اليافه مع بعض الاعصاب الدماغية والاعصاب الشوكية العجزية لذا يعرف بالجهاز الدماغى العجزى المنشأ. (شكل ٥ - ١٢)

منقول وحشيشي للدماغ - عمس ق = عفيف
 قحائي

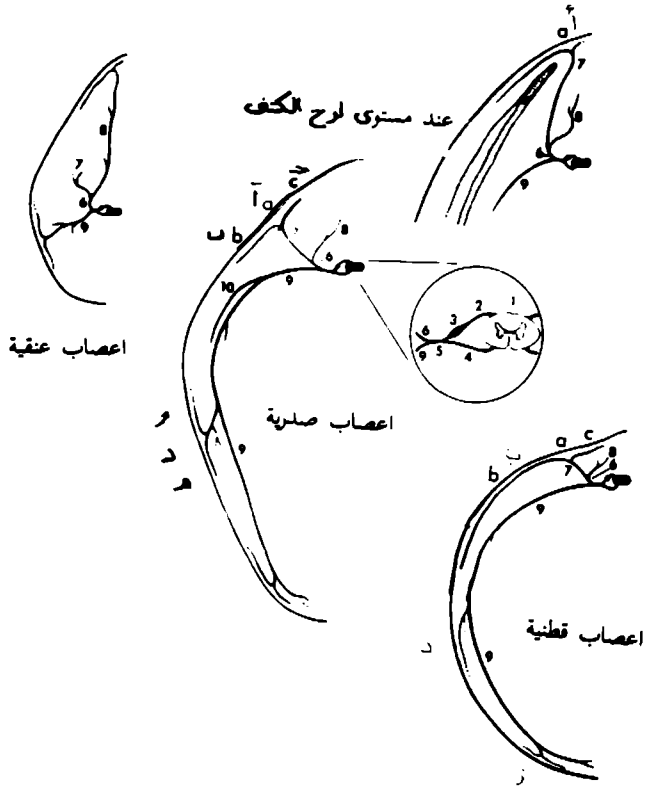
البهجة التسمية



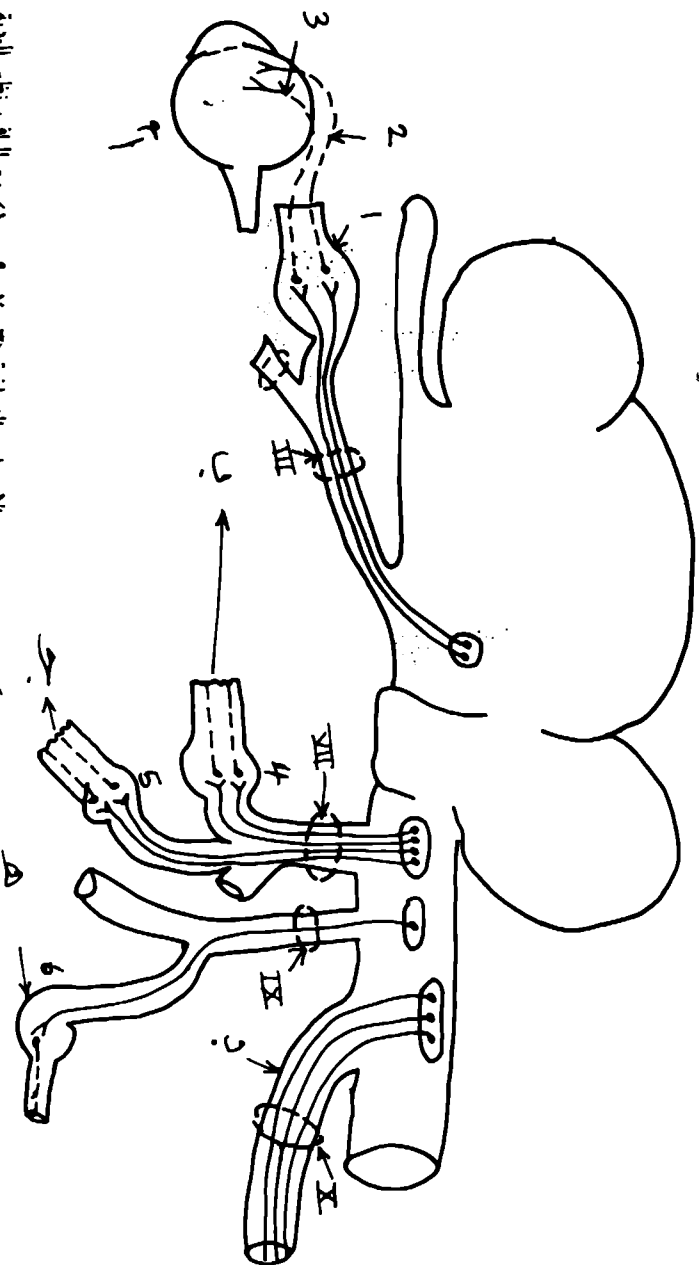
(شكل ١ - ١٢) يوضح النخ والمخج والأعصاب القحائية (السمية)



(شكل ٣- ١٢) منظر بطني للدماغ الاعصاب القحافية



(شكل ٤-١٢) الأعصاب الشوكية



(شكل ١٢-٥) يوضح الاصاب الالصاب الدماغية (١٣، ١٧، ١٩، ١٠) مع الالف نظر الوبية

— عضلات العين بأستثناء العضلات المستقيمة الوحشية والحرقة الظهرية والمترجمة الوبية

ب — تحريف الالف ج — القعد اللامية تحت اللسانية والفكية السفلية د — العضلات اللسان والغدد

الخاصة بالجهاز القمسي لغاية الاتجاه القلوبن — ضمنا والجهاز التنفسي ولل العضلة القلبية ه — ال

القبة اللامية النكفية

١ . القعد الدمية ٢ . العضلة المرء المدقية ٣ . العضلة الدمية ٤ . القعد الجناحية المدكية ٥ . عضلة

فكية سفلية ٦ . عضلة اذنية

الباب السابع

اعضاء الحس

الإبصار(العين): (شكل ١-١٣)

تعتبر العين جهازا لاستلام النبضات البصرية وهي كتلة مدورة في الحجاج ولها القابلية على التحرك بطلاقة وباتجاهات مختلفة. تتألف من طبقات رئيسية ثلاث بدورها تضم غرفتين، احدهما تحتوي على سائل يعرف بالرطوبة المائية والاخر يحتوي على مادة جلايينية تعرف بالرطوبة الزجاجية.

تعرف الطبقة الخارجية بالرداء اللينفي وهي رداء وقائي قوي امام مقدمة العين حيث يوجد جزء من هذا الرداء شفاف يعرف بالقرنية وتعرف البقية بالصلب. اما الهامش القرني فانه يطلق على المتلقى بين القرنية والصلبة. اما الرداء الوعائي فهو عبارة عن طبقة وعائية جدا تأتي داخل الصلبة مباشرة ولا تمتد الى القرنية لكنها مجرد تبرز بجانب الهامش القرني باتجاه مركز العين (كرتها) كجسم هلامي تترك فتحة دائرية الشكل تحتلها عدسة محدبة الوجهين. ويرتبط محيط العدسة بالجسم الهلامي بواسطة الياق النطيق الهلامي.

تعمل التراكيب الاتية (الجسم الهلامي والنطيق الهلامي والعدسة) على تقسيم داخل كرة العين الى منطقة. الرطوبة المائية تملأ الحيز بين القرنية والتراكيب المذكورة. اما الرطوبة الزجاجية فهي تملأ المنطقة الاخرى. يطلق على الهواء الوعائي المصنوع بين الرطوبة الزجاجية والصلبة بالمشيمية. يبرز جزء اخر كحاجز بين الجسم الهلامي والقزحية حيث لها فتحة مركزية تعرف بالبؤبؤ.

تؤلف النهاية الحسية التي تستلم النبضات البصرية ما يسمى بالشبكة وهي الطبقة الداخلية من العين الثلاث وهي تقع بين الرطوبة الزجاجية والمشيمية. يمر الضوء خلال القرنية ومن ثم يكشف بواسطة العدسة على نهايات العصب الحسية للشبكية. تمر النبضات من النهايات الحسية على طول الالياف التي تبرز من كرة العين (مقلة) العين كعصب بصري (عصب دماغي ثاني).

الاذن

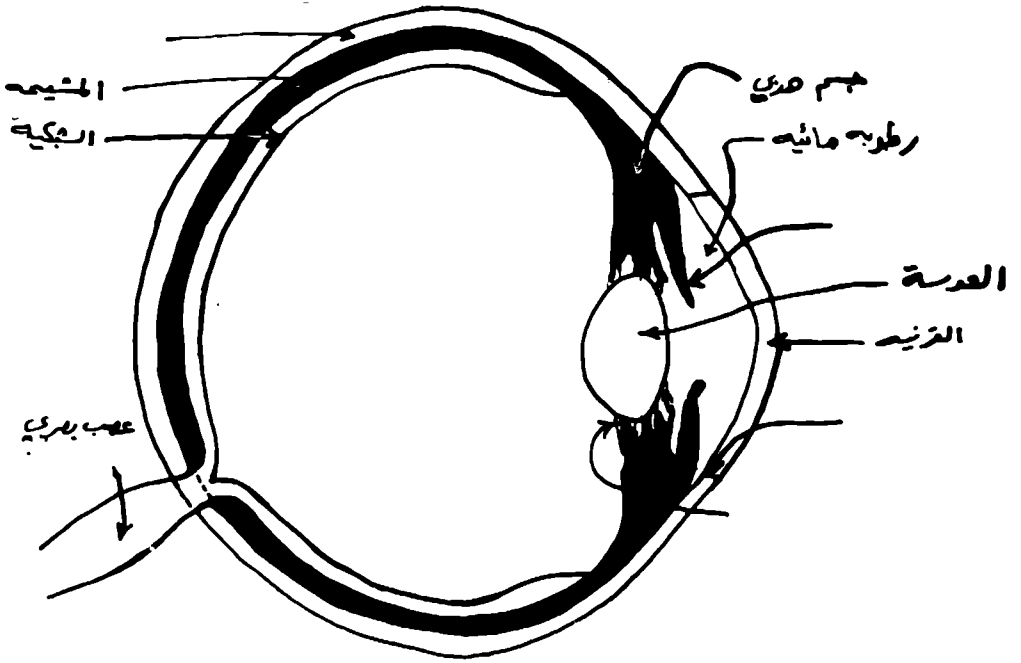
(عضو السمع) : (شكل ٢-١٣)

تتركب الاذن من ثلاثة اقسام رئيسية وهي :

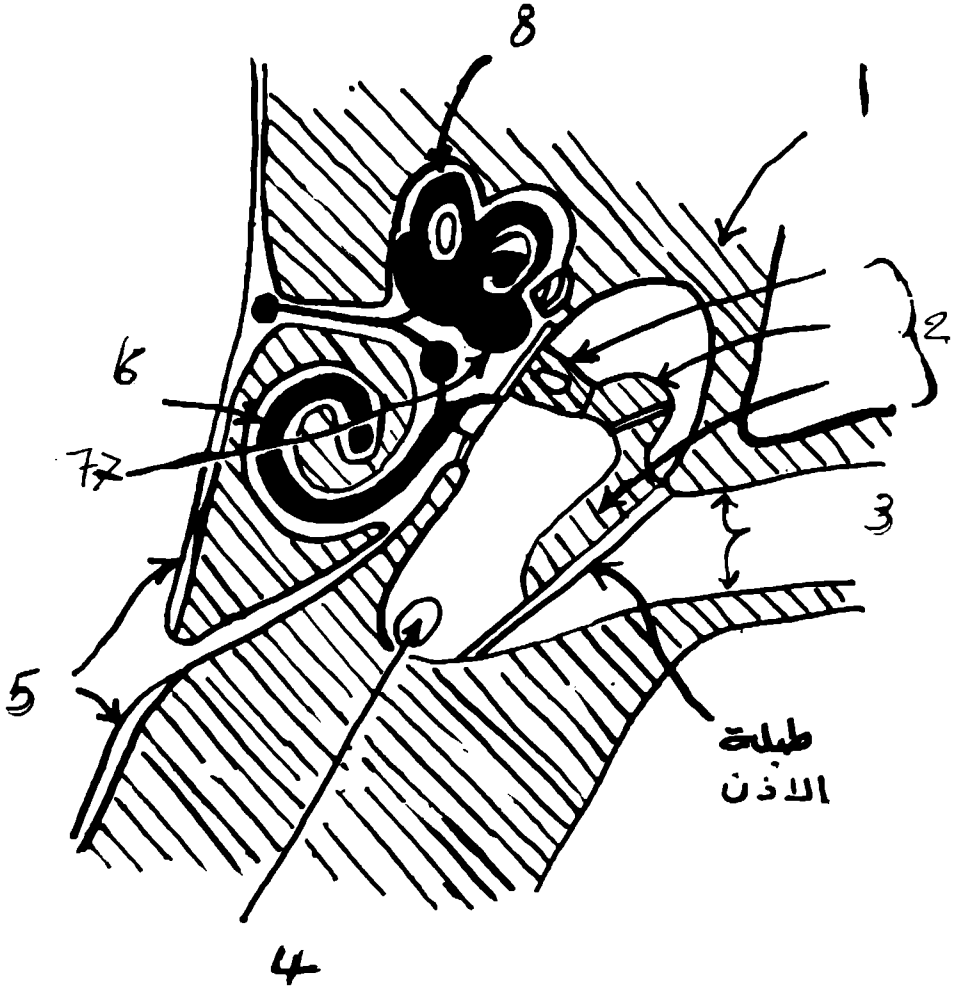
أولاً: الاذن الخارجية بدورها تتألف من:

أ — صيوان الاذن (وهو عضو قمعي الشكل يجمع موجات الصوت) سوية مع العضلات.

ب — والمسلك السمعي الخارجي والذي ينقل هذه الموجات الى الغشاء الطبلي (وهو حاجز يفصل القناة عن الاذن الوسطى).



(شكل ١-١٣) قطاع في العين



شكل ٢-١٣) قطاع طولي تخطيطي يوضح تجويف الأذن الوسطى والأذن الداخلية

١ . العظم الصدغي (الجزء الصخري)

٢ . عظام الأذن

٣ . المسلك السمعي الخارجي

٤ . أنبوب السمع

٥ . الأذن الداخلية

٦ . القناة القوقعية

٧ . الدهليز

٨ . القناة نصف الدائرية

بشرة الجلد

تتألف بشرة الجلد من طبقتين: الطبقة القاعدية، تعرف بالطبقة المنتجة التي ترتبط وثيقا بالأدمة. وبنشاط انقسام خلاياها، نرى هناك زيادة في إنتاج الطبقات التي بدورها وبصورة تدريجية تدفع باتجاه السطح.

ثانيا: الاذن الوسطى تتألف من التجويف الطبلي ومحتوياتها والانبوب السمعي (الذي يمتد من التجويف الطبلي والى البلعوم).

ثالثا: الاذن الداخلية: تتألف من جزئين:

اولا— عبارة عن كيس غشائي معقد يسند الخلايا السمعية والتفرعات المحيطية للعصب الدهليزي والقوسي.

ثانيا— عبارة عن سلسلة من تجاويف موجودة في الجزء الصخري للعظم الصدغي. يعرف الجزء الاول (بالغشاء التبيي) والذي يحتوي على سائل (اللمف الداخلي) اما الجزء الثاني (العظمي) فهو الية العظمي. حيز اللمف المحيطي هو الذي يفصل الجزئين ويملاء سائلا يعرف باللمف الخارجي.

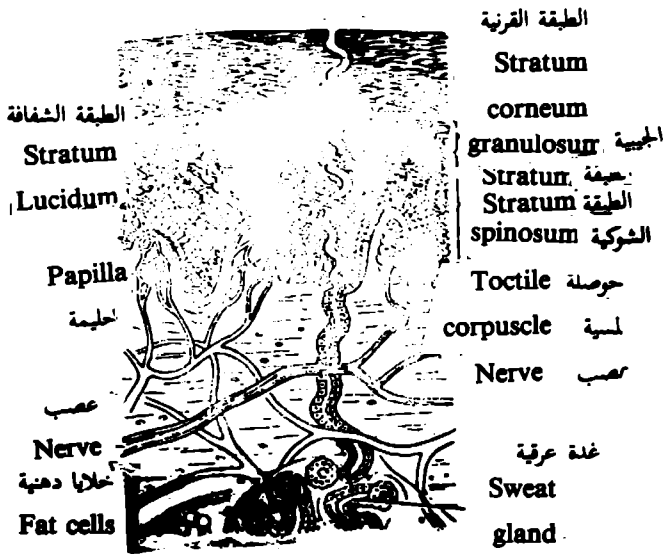
الجلد

(شكل ١-١٤)

الجلد كما هو معروف منذ القدم غطاء يقي الجسم ويسبب احتوائه على اعصاب حسية (مستلمة) فهو عضو حسي ايضا. وطالما ان الطلاء هو النسيج المكون للطبقة الغطائية فان الجزء الخارجي من الجلد يتركب من خلايا طلائية. -هناك طبقات متعددة لهذه الخلايا مكونة البشرة وهي الطبقة الخارجية نوعا ما المرنة من الجلد — تموت الخلايا السطحية لبشرة الجلد وتصبح جافة وخشنة. وبسبب احتواء هذه الخلايا السطحية كمية عالية جدا من البروتين — الكيراتين لهذه يقال عليها بأنها متقرنة.

هناك بعض المناطق من الجسم تحتاج الى وقاية اكثر من غيرها لذا نرى في هذه المناطق زيادة مطردة في الكمية الكيراتين. لذا تمت الحوافر والمخالب لحماية نهايات الاصابع والقرون كاسلحة. تعتبر هذه التراكيب البشرية المتحررة والاختلاف الاساسي بين هذه التراكيب والجلد هو الزيادة في نسبة وكمية التقرن.

البشرة سواء كانت متقرنة بصورة ضئيلة كما في الجلد او متقرنة لدرجة كبيرة كما هو الحال في الحافر او الخلب او القرن فهي غير وعائية. ترتبط وثيقا بالأدمة التي تتألف من نسيج ضام كثيف غير منتظم تحتوي على الاوعية الدموية والالياف العصبية. غائرا نسبة لادمة هناك طبقة تحت الأدمة التي تمثل باللفافة السطحية المؤلفة من نسيج ضام رخو.



(شكل ١-١٤) قطاع طولى الجلد موضعا طبقاته.

وعند النهاية القاصية تضيق نوعا ما مكونة قناة الحلمة التي تفتح على نهاية الحلمة باسم فوهة الحلمة.

تتعلق كل حامة مع غدة ثديية واحدة ومع عددها وانتظامها على طول السطح البطني للجسم حيث تختلف مع نوع الحيوان. يختلف عدد القنوات الحلمية والجيوب الناقلة للبن ايضا.

تراكيب البشرة المتحورة

عند شرح بشرة الجلد كما قد تطرقنا الى السطح الغائر يكون وهداث وميازيب. ايا كانت البشرة متحورة مكونة قرنا (كما هو الحال للحافر والمخالب والقرن) فان للسطح الاسفل وهداث غائرة ضيقة وان الادمة التي تملأ تلك الحفر تنسحب للاعلى الى حليمات طويلة ورقيق. وبسبب نظام خلايا الطبقة القاعدية للبشرة فان نتاج تكاثرها يكون نيبات بشرية التي تعرف ايضا بالنيبات القرنية مع حليمات ادمية طويلة في المركز.

عند نمو الانبواب ابعد من الحلمة فان المركز ممكن ان يبقى فارغا على الاغلب. ليس لكل القرن نفس المثانة. بعضها يشبه الواريش وموجود على سطح القرن الكثيف حيث يقلل احتمالات الجفاف. بعض القرن يكون رخوا مثل احمص حافر الخيول. وفي كل الاحوال اكثر من القرن يكون قويا وقابلا من ان يقاوم كمية كبيرة من التحمل. الادمة:

عبارة عن شبكة من النسيج الضام الكثيف اضافة للاوعية الدموية والاعصاب المنتشرة فيها.

تكون الادمة في كافة انحاء الجسم متواصلة مهما كانت غائرة للجلد او التراكيب البشرية المتحورة. تكون جريبات الشعر والغدد نموات سفلية (للاسفل) الى مادتها والادمة بلورها تعمل على تكوين احياد حليمات ووعورة الى تحت سطح البشرة. يوجد في الادمة اضافة لما ورد عدة خلايا عضلية ملساء متعلقة بصورة خاصة مع جريبات الشعر. بإمكان هذه الخلايا تعتبر انحدار الشعر نسبة الى سطح الجلد.

تحت الادمة

تختلف في كميتها، كونها في الواقع لا توجد الا في بعض المواقع. ممكن ان تتلاشى وبصورة تدريجية مع الادمة تعتبر تحت الادمة للفاقة السطحية وتتألف من الياف لنسيج ضام رخو. ممكن ان توجد الياف عضلية مخططة متخذة شكل صفائح من عضلة جلدية التي تربط الجلد مسببة حركة الاخير.

الحافر

يتكون من كورتين صلب (يعرف ايضا بالقرن) في اصناف المجترات ومخالب

تنتج هذه الحركة من التكاثر المستمر لخلايا الطبقة القاعدية. تحتوي الخلايا الاكثر سطحية زيادة نسبية من الكيراتين وتؤلف الطبقة المتقرنة لذلك فالبشرة. تتألف من طبقة قاعدية غائرة وطبقة متقرنة سطحية.

يتميز السطح المجاور للادمة بان له وهداث وميانهب، ويملاها الادمة لكافة الثقوب والشقوق يضاف الى هذا السطح الغير المنتظم بروز بعض التراكيب البشرية الى الادمة. تلك التراكيب مثل عضلات الشعر والغدد.

غالبا مايكون جلد اكثر المجترات مكسوا بالشعر الذي يعرف بشعر التغطية. وفي بعض انواع الحيوانات يوجد شعر دقيق مجمعد يعرف بشعر الصوف. والذي يكون غالبا في الاغنام مكونا جزرة صوفية.

يعتبر الشعر تراكيب بشرية تتكون بواسطة البشرة، حيث تنمو بشكل يشبه الوند في الادمة. تطفو النهاية الغائرة فوق عقدة من الادمة تعرف بالحليمة الشعرية. تعمل الخلايا الطلائية فوق الحليمة مباشرة على انتاج مخروط شعري مركزي التي بالاخير تؤلف الشعرة شكل ().

تتكاثر بعض الخلايا الطلائية لجدار الجريبة مكونة كتل غدية تحيط الجريب وتفتح فيه. تعرف هذه الكتل بالغدد الزهمية ويعرف افرازها بالزهم الذي بفعله يجعل الجلد والشعر مرنا (متكيفا) اضافة الى انه يقيه من الجفاف والرطوبة. هناك غدد اخرى تعرف بالغدد العرقية التي تفتح في جريبة الشعر تنمو وتتطور من النسيج الطلائي بين الغدد الزهمية وسطح الجلد. بعضها تفتح مباشرة فوق سطح الجلد.

هناك العديا. من التحورات الخاصة في المناطق الغدية للجلد. بعضها ينتج مواد ذات رائحة غير مستحبة والبعض الاخر مثل الغدد الثديية ينتج الحليب.

عملية انتاج الحليب توفر اللبن الذي يحتاجه للوليد. خلال العمل نرى ان هناك زيادة في المادة الغدية في كميتها وفي حجمها، ويطلق على الحليب الاول المنتج مباشرة بعد الولادة مع كل حمل باللباء. وهو يحتوي على عدة مواد منشطة للوليد الحديث. تتغير طبيعة الحليب بعد ايام قلائل. الى نسب من البروتين واللاكتوز والمعدن وقطيرات شحمية صغيرة اكبر من الاعتيادي.

يطلق على الجزء الافرازي من الغدة الثديية بالمتن التي تسند في كتلة من نسيج ضام بين خلالي والذي يختلف بطبيعته مع العمر وحالة الحيوان. تفرغ الباحت الغدية محتوياتها خلال القنوات الناقلة للبن والى توسعات تعرف الناقلة للبن بالجيوب يطلق على الجيب الناقل للبن ضمن الغدة الثديية الاصلى بالجزء الغدي.

توجد التراكيب الاتية ضمن الحلمة التي تبرز من الغدة الثديية.

يمر الحليب الى خارج الجزء الغدي من الجيب الناقل للبن الى الجزء الحلمي.

اللواحم. طبوغرافيا يعتبر غطاء للجزء القاصي من الاصبع لغرض وصفه فهو يقسم الى
: — :

اولا: الجدار، هو الجزء الذي نراه عندما يكون الحصان في وضع الوقوف.

ثانيا: الاخصص، هو الجزء الاكبر من الوجه البطني للقدم.

ثالثا: اسفين الحافر او كما هو معروف نسر الحافر والصفدع.

اطراف المجترات

تتكون ايضا من الكيرتين الصلب. يقسم لغرض وضعه الى ثلاثة اقسام: الجدار
والاخصص (الذي هو ضيق) ويصله بدل الصفدع.

تشریح الدواجن

(شكل ١-١٥) و (شكل ٢-١٥) و (شكل ٣-١٥)

الجهاز الهضمي

يتميز الجهاز الهضمي في الدواجن بنمو بعض اعضاء القناة الهضمية وتتكون هذه
القناة من الاعضاء الآتية:

(١) — الفم — يختلف الفم في الدواجن عنه في الثدييات بعدم وجود الشفتين والشدقين.
ويوجد المنقار الذي هو تركيب قرني يغطي الفك. اما الاسنان فغير موجودة.
الاعضاء الملحقة بالفم هي:

أ — اللسان: — مثلث الشكل يضيق وطره الطليق مدبب. ويتميز من ناحية التركيب
بان العضلات الداخلية للسان تكاد تكون معدومة في حين ان الغشاء الذي يغطي سطح
اللسان سميك ومتقرن ويوجد على جنر اللسان صف متعرض من الحلمات القرنية
المدية.

ب — الغدد اللعابية

وتشمل الغدد الآتية:

(١) — الغدد الفككية العليا — توجد في سقف الفم. وتفتح في الجزء الامامي والحنك
الصلب.

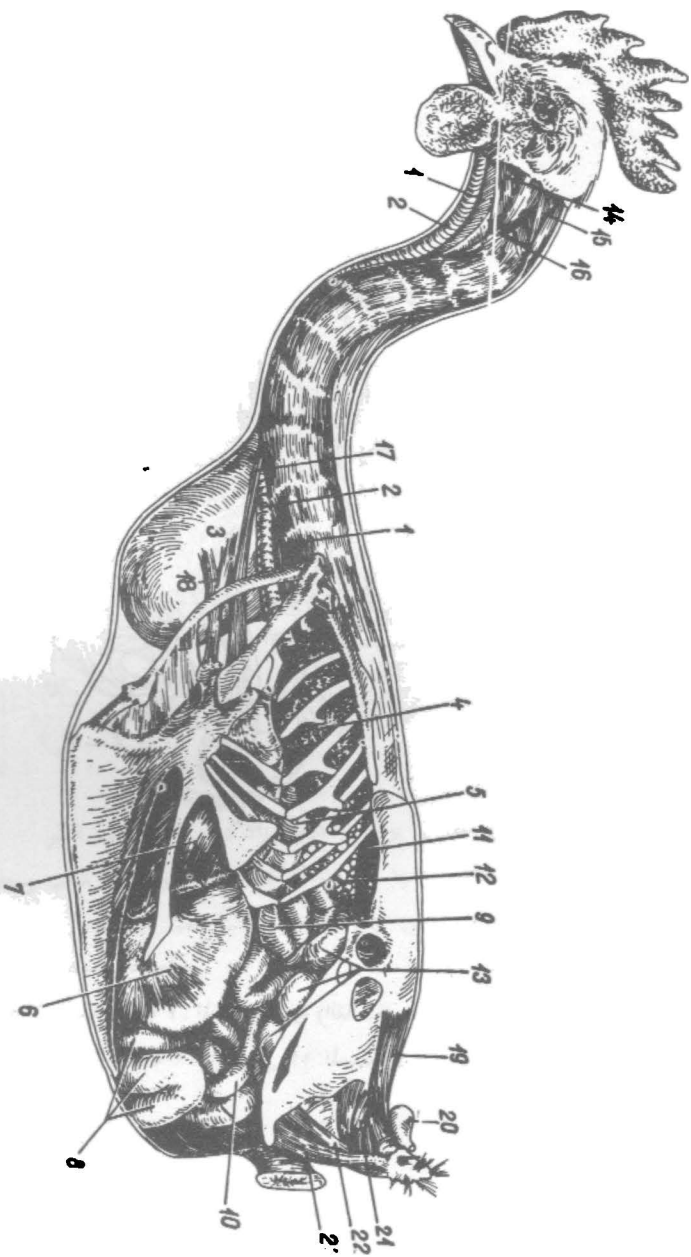
(٢) — الغدد الحنكية:

توجد مجموعتين من الغدد الحنكية هي الغدد الحنكية الوحشية والانسية.

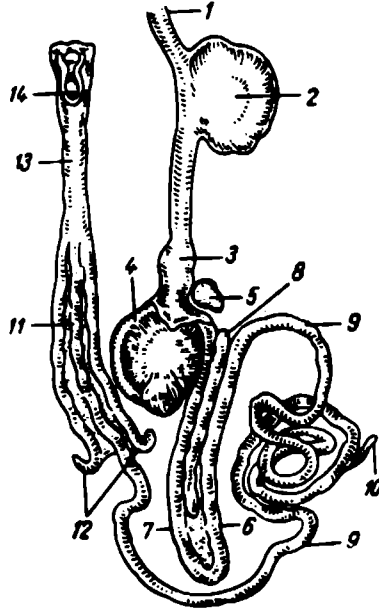
(٣) — الغدد الفككية السفلى:

تقع بين نصفي الفك السفلي وتقع في قاع التجويف الفمي.

(٤) — غدة لعابية صغيرة تناظر الغدة الكفية تقع في زاوية الفم.

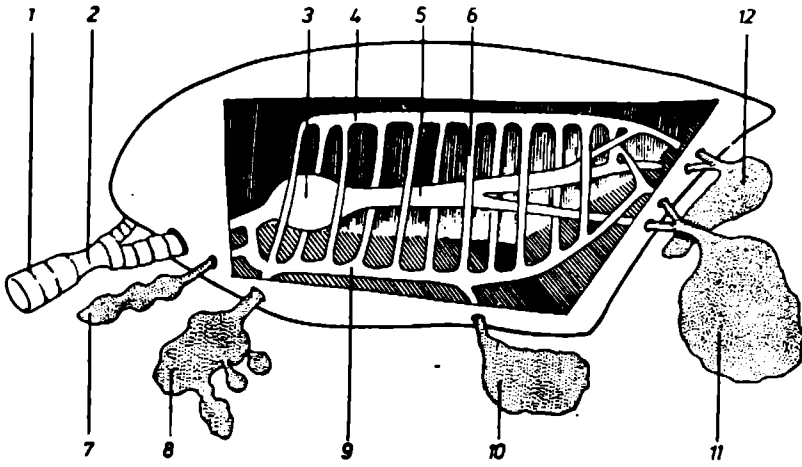


- رسم كل (١٥-١) تخطيط احشاء الصدر والبطن للوحاجة
١. الريه ٢. الرغام ٣. المرصاة ٤. رئة يسرى ٥. المدة القلبية ٦. المدة المصليّة والقائمة ٧.
 - الكبد ٨. الفج ٩. الصام ١٠. الاعور ١١. الكلية اليسرى ١٢. البيض ١٣. قناة البيض ١٤. ١٥.
 ١٦. ١٧. ١٨. ١٩. عظمات ٢١. ٢٢. ٢٣. عظمات ٢٤. غدة زكية



(شكل ٢-١٥) المسلك الهضمي للدجاجة

١. المريء . ٢. الحوصلة . ٣. المعدة الغدية . ٤. المعدة العضلية (القانصة) . ٥. الطحال . ٦. . ٧. . ٨. الفج .
 ٩. الصائم . ١٠. . ١١. اللفائف ١٢ الأعرين ١٣ المستقيم ١٤ المزرق



(شكل ٣-١٥) تمثيلي يوضح الشعب والأكياس الهوائية عند الطور

١. الرغامى . ٢. عضو التفريد . ٣. اللهايز . ٤. شعب ظهري . ٥. شعب وسطي . ٦. شعب جنبي . ٧. كيس هوائي عنقي . ٨. كيس هوائي ترقوي . ٩. شعب بطنية . ١٠. كيس صدري قحالي . ١١. كيس بطني . ١٢. كيس صدري ذيلي

الحنك الصلب

مثلث الشكل يوجد في جزئه الامامي حيد وسطاني وفي جزئه الخلفي شق وسطاني يتم خلاله اتصال التجويفين الفمي والانفي كما يوجد في الجزء الخلفي صفوف من الحلمات القرنية تشكل الحد الفاصل بين التجويف الفمي والبلعوم.

البلعوم

اهم ما يميز به البلعوم في الدواجن هو وجود عدد من الشقوق التي تناظر بعض فتحات البلعوم في الحيوانات الكبيرة من هذه الشقوق شق وسطاني بسقف البلعوم يمثل الفتحة المشتركة للانبوين السمعين وشق وسطاني في قاع البلعوم يمثل المنفذ الخنجري في الحيوانات الكبيرة والذي هو عبارة عن فتحة الحنجرة الامامية.

المرئ

يمتد من البلعوم الى المعدة الغدية وهو عبارة عن انبوب غشائي عضلي ذو قطر اكبر نسيما من نظيره في الثدييات.

ويقسم المرئ الى قسمين:

(١) — المرئ العنقي: — ويتميز بكونه اقصر بالطول من العمود الفقري للعنق. وقبل دخول المرئ الى التجويف الصدري يتسع ليكون رقب كبير هو الحوصلة والتي تقع الى اليمين من القوسين الوسطاني.

(٢) — المرئ الصدري: وهو اقصر بالطول من الجزء العنقي ويقع على السطح الظهري. للرغام ويتميز الجزء الانتهائي للمرئ بضيق قطره حيث ينتهي بالمعدة.

المعدة

معدة الدواجن تتكون من جزئين مفصولين بواسطة تخصر وهما الجزء الامامي الصغير (المعدة الغدية) والجزء الخلفي الكبير (المعدة العضلية او القناصة).

المعدة الغدية

عضو طويل مغزلي الشكل يقع في الجزء الايسر البطني من التجويف الجسمي. خارجيا الاتصال بين المعدة الغدية والمرئ غير واضح. في حين يمكن تميز تخصر واضح بين المعدة بواسطة نسيج طلائي عمودي بسيط.

المعدة العضلية (القناصة)

عضو كبير يشبه في الشكل عدسة ثنائية التحدب يكون قطرها الامامي الخلفي اكبر من قطرها الظهري البطني.

وتتكون من الجسم كيسين اعورين هما الكيس الاعوري الامامي الظهري والكيس الاعوري الخلفي البطني.

ولها فوهتان صغيرتان تتصل الأولى مع المعدة الغدية والثانية مع العفج. جدار المعدة العضلية سميك مبطن من الداخل بواسطة غشاء طلائي عمودي بسيط. الطبقة العضلية تكون متطورة بشكل متميز وتكون ثلاث طبقات من العضلات الملساء.

المعي الدقيق

يتكون المعى الدقيق في الدواجن من:

(١) — العفج: يتكون من جزئين جزء دائي هابط يبدأ من الاتصال بالمعدة العضلية ويتحول الى الجزء القاصي الصاعد بواسطة ثنية. يبلغ طول جزئي العفج من اتصاله بالمعدة العضلة الى نقطة تواصلة مع الصائم حوالي ٢٢—٣٥ سم وقرب نهاية العفج يفتح زوج من القنوات الصفراوية وزوج من القنوات المعشكالية.

(٢) — الفضاريف المتوسطة: اربعة على كل جانب ولها شكل حرف C.

(٣) — الفضاريف الخلفية: ثلاثة على كل جانب ولها ايضا شكل حرف C.

الصوت الذي ينتج من هذه الحنجرة من غشائين طبلين وحشي وانسي.

الرئة

رئة الدواجن مفلطحة مستطيلة الشكل تقريبا وتقع في سقف النهاية الامامية للتجويف في المقطع المستعرض للرئة لها شكل اسفني لها حافتان الحافة الانسية تكون سميكة والحافة الوحشية رقيقة ولها سطحان السطح الضلعي ويوجد على الجزء الظهرى منه للاضلاع الثاني الى السادس.

اما السطح الحشوي فيكون واسع ومفلطح ويشاهد فيه الشعبتان الاساسيتان والشعب الثانوية يبلغ طول الرئة ٧ سم وعرضها ٥ سم.

الاعورين

الايمن واليسر يمتدان بموازات اللفائفي ويفتحان خلفيا المستقيم. ويبلغ طولهما ١٥—١٧ سم.

ويمسكان باللفائفي بواسطة رباطي قصيرين هما الرباطان اللفائفيان الاعورين. ويتميز تجويف الاعورين بكونهما اوسع من بقية اجزاء القناة المعوية.

المستقيم

قصير ومستقيم ويتواصل من الامام مع اللفائفي ويفتح خلفيا في المجمع.

المجمع

تركيب مشترك بين الاجهزة الهضمية والبولية والتناسلية. وهو يمثل الفتحة الخارجة الوحيدة لهذه الاجهزة.

(١) — الجزء القولوني

وهو الجزء الذي يفتح به المستقيم.

(٢) — الجزء البولي

يفتح به الحالبان والقنوات التناسلية.

(٣) — الجزء الشرجي الأولي

توجد بالجدار الظهري لهذا الجزء فتحة تؤدي الى صرة فابريتش.

الكبد

للکبد في اللواجن فصين ايمن وايسر. والآخر هو الفص الاصفر وله سطحان سطح جداري محدب واملس ويقع معظمه بالقرب من جدار الجسم البطني الوحشي والاكياس الهوائية الصدرية والسطح الحشوي غير منتظم مقعر وعليه انطباعات بعض الاحشاء

التجويفان الانفيان

لها شكل مخروطي غير منتظم قمتها تتجه الى الامام. وتفصلان عن بعضهما بواسطة الحاجز الانفي الذي يتكون من جزئين جزء عظمي واخر غضروفي.

الحنجرة الامامية

تتصل بقاع البلعوم عن طريق شق ضيق (مدخل الحنجرة) الذي يدعم من الجانبين بواسطة الغضروفان الطرجهاريان ويتواصل مدخل الحنجرة خلفيا مع الشق الحنجري الذي عبارة عن ميزاب يمتد خلفيا حتى الحلمات المتوضعة على النهاية الخلفية للحنجرة. يوجد في حنجرة اللواجن اربعة غضاريف حنجرية هي الغضروف الخلفي والغضروف امام الخلفي والغضروفان الطرجهاريان.

الرغام

انبوب يتكون من غضاريف حلقيه يتراوح عددها بين ١٠٨ — ١٢٦ سم حلقة. الحلقة الأولى تقع خلف الغضروف الخلفي في الحنجرة الامامية مباشرة في حين الغضروف الاخير للرغام يقع امام الحنجرة الخلفية. وكل حلقة من حلقات الرغام تكون على دائرة كاملة الحلقة الأولى والحلقات الثلاثة الاخيرة تكون عبارة حلقة بسيطة في حين بقية الحلقات تشبه خاتم الزواج مع جزء عريض يكون النصفين الايمن على التعاقب وتتراكب الحلقات على بعضها خاصة في وسط الرغام.

الحنجرة الخلفية (السيرنك)

هي عضو الصوت في اللواجن تقع عند نهاية الرغام وفي منطقة تفرعه الى الشعبتين الاساسيتين ويتكون هيكل الحنجرة الخلفية من اربعة اجزاء غضروفية هي:

(١) — الغضاريف الامامية: وتتكون من اربعة حلقات في الذكر وثلاثة في الانثى.

٢- الصائم

يقع الصائم بين العفج واللفائفي ويبلغ طوله حوالي ٨٥-١٢٠ سم ويترتب على شكل لفافات اكليل الغار ولا يوجد حدود واضحة بين الصائم واللفائفي.

٣- اللفائفي

الجزء الاخير من المعي الدقيق الذي يستمر مع المعي الغليظ ويوجد تخرص صغير في منطقة اتصال المعي الصغير.

يوجد على جانبي اللفائفي الاعورين يلتصق الصائم باللفائفي بواسطة المساريق بسقف التجويف البطني.

المعي الغليظ

يتكون المعي الغليظ في الدواجن من الاعورين والمستقيم.

المجاورة. ويقع كيس الصفراء المغزلي الشكل على السطح الحشوي للفص الكبدي الايمن. وتمتد القناة الكبدية الصفراوية من الفص الايمن الى كيس الصفراء التي تخرج منها القناة الصفراوية التي تصب في نهاية العفج وتصب بدورها في القناة الكبدية المعوية التي تخرج من الفص الايسر للكبد.

المحكمة

جسم فصيصي ذو لون اصفر باهت الى محمر يتكون من ثلاثة فصوص الفص الظهري والبطني والطحالي ويقع بين جزئي العفج ويخرج منه قناتان او ثلاثة تصب في الجزء الاخير من العفج قرب القنوات الكبدية.

الاعضاء التنفسية

المنخران

عبارة عن شق طولي ضيق يقع على الجزء العلوي من المنقار. وتحدد من الجهة الظهرية بطية جلدية متقرنة.

الاكياس الهوائية

جدار الاكياس الهوائية يتميز برقته ومبطن من الداخل بششاء طلائي من النوع المرشفي البسيط كما يحوي على شبكة من الالياف البيضاء والصفراء ومبطن من الخارج بششاء مطلي.

يبلغ مجموع الاكياس الهوائية ثمانية موزعة كالآتي:

(١) - الكيس الهوائي القصي.

(٢) - الكيس الهوائي الترقوي.

(٣) - زوج من الاكياس الهوائية الصدرية الامامية.

٤) - زوج من الاكياس الهوائية الصدرية الخلفية.

٥) - زوج من الاكياس الهوائية البطنية.

وتوصل هذه الاكياس بين الشعب الرئوية وبعض العظام الهوائية (عدا الصدرية).

الاعضاء البولية

الكليتان

الكليتان اليسرى واليمنى للدواجن تقعان بصورة متناظرة على جانبي العمود الفقري يبلغ طول الكلية ٧ سم وعرض مقطعها المستعرض ٢ سم. ولون الكليتان بني وشكلهما يشبه مستطيل طويل.

كل كلية تقسم الى ثلاثة اقسام متساوية في الطول تقريبا وهي القسم الامامي المستدير والقسم الوسطاني ال فيع والقسم الخلفي المتسع والغير منتظم.

الحالبان

الحالبان زوج يسيران بصورة متناظرة. ويمكن تقسيمه الى قسمين. قسم كلوي يسير على طول الكلية وينشأ من الطرف الامامي للكلية. وقسم يبدأ من الطرف الخلفي للكلية ويمتد الى الخلف انسيا للقناة الناقلة (في الذكر) او قناة المبيض في الانثى.

الاعضاء التناسلية الذكورية

الخصيتان

الخصيتان اليسرى واليمنى تقعان بصورة متناظرة على جانبي الخط الوسطاني في سقف التجويف البطني للخصية في الدواجن شكل يشبه حبة الفاصولية. ولون ابيض مصفر الى مسود ويحاط سطح الخصية بالرداء الابيض الذي يكون غشائي والحواجز الخصوية رقيقة لذلك فان يختفي في خصى الدواجن وكذلك الخط المنصف للخصية وترتكب لحمية الخصية من الاف الانابيب المنوية.

البربخ

عبارة عن تركيب مغزلي نحيل يلتصق على طول الحافة الانسية الظهرية للخصية. يحتوي على القناة البربخية التي تكون قصيرة بمقارنتها بمثيلاتها في الثدييات.

القناة الناقلة

تخرج من البربخ وتتميز بتعرجها الشديد وتسير الى الخلف لتفتح في المجمع على حلمة صغيرة تقع وحشيا لفتحة الحالب.

الاعضاء التناسلية الانثوية

الاعضاء التناسلية الانثوية في الدواجن تشمل المبيض وقناة البيض. وفي المراحل الجنينية الاولى يوجد زوج من المبايض وقنوات بيض متوزعة على الجانبين الايمن والايسر. ولكن مع التطور الجنيني للفرخ يتطور المبيض وقناة البيض في الجهة اليسرى ويضمحل

المبيض وقناة البيض في الجهة اليمنى وفي الحيوان البالغ يختمني المبيض وقناة البيض اليمنى تماما.

المبيض

المبيض الأيسر هو الذي يتطور ويواصل نموه ويقع في الجزء الظهري للتجويف البطني في حالة السكون يكون شكل المبيض الأيسر بيضوي مفلطح طويل. يبلغ وزنه ٢-٦ غم. والبيوضات صغيرة ودقيقة رمادية اللون وعندما يكون المبيض نشطا فيكون شكل المبيض عنقودي بسبب ظهور سلسلة من البيوضات تكبر في الحجم.

قناة البيض

عبارة عن انبوبة ناقلة سميقة الجدار توصل المجمع بتجويف الجسم. وكما في المبيض فان قناة البيض اليسرى هي التي تتطور وتشغل قناة البيض اليسرى الربع الظهري الأيسر من التجويف وتمتد الى الربع البطني الأيسر للتجويف. وقناة البيض اليسرى تقسم تشريحيا الى خمسة مناطق اعتمادا على قطرها الخارجي، الطيات الطلائية والغدد حيث تأخذ قناة البيض تشكل انبوب متعرج وكما يلي:

(١) - القمع

يتألف من قمع يليه جزء انبوبي ويبلغ مجموع طولهما من ٤-١٠ سم او يفتح القمع بصورة مباشرة خلفيا للمبيض.

(٢) - الجزء الكبير (المعظم)

اطول واكثر الاجزاء التفافا يبلغ طوله من ٢٠ - ٤٨ سم وجداره اكثر سمكا من منطقة القمع وارق من منطقة الرحم والمهبل.

(٣) - البربخ

قصير وقطره ضيق قليلا طوله حوالي ٨-١٢ سم.

(٤) - الرحم

بصورة عامة لا يوجد احد تشريحي بين البربخ والرحم. والرحم عبارة عن منطقة واسعة تشبه الكيس الصغير يتراوح طوله بين ٤-١٢ سم.

(٥) - المهبل

الاتصال بين الرحم والمهبل مؤشر بواسطة وجود عضلة عاصرة. والمهبل عبارة عن انبوب عضلي ضيق ينحني بصورة حادة على شكل حرف S يتراوح طول المهبل بين ٤-١٢ سم ويفتح في المجمع بفوهة شقية وحشيا للحالب الأيسر.

المراجع

- Getty, R. 1975– Sisson and Grossmann, the anatomy of the domestic animals– 5th edition vol 182 W.B. Saunders company, Philadelphia, London Toronto.
- EL Hagri, M.A.A. 1967, Splanchnology of Domestic Animals– The Public Organization for Books and Scientific Appliance Cairo University Press.
- Frandson, R.D. 1969. Anatomy and Physiology of Farm animals Lea & Febiger
- Nickle, R., Schummer, A. and Seifle F. 1973. The viscera of the domestic mammals– Verlag Paul Parey– Berlin. Hamburg.

قائمة المصطلحات - عربي - انكليزي

	أ
Axilla	ابط
Axillary	ابطي
Aorta	ابهر
Abdominal aorta	ابهر بطني
Ascending aorta	ابهر صاعد
Thoracic aorta	ابهر صدري
Spaces	احياز (انظر حين)
Fissure- Fissures	اخدود - اخاديد
Alveoli	اسناخ
Cheeks, buccae	اشداق
Bands, taeniae	اشرطة
Caecum	اعور
Caecal- blind	اعوري
Coronary	اكليبي
Sacs, Pouches	اكياس
Air Sacs	اكياس هوائية
Relaxation	انيساط
Tube	انيوب
Uterine tube	انيوب رحمي
Auditive tube (Eustachian)	انيوب ممعي
Flexure	انثناء
Medial	انسي -
Impression	انطباع
Elleptical ellipseoidal	اهليلجي
	ب
Isthmus	برزخ . عنق
Peritoneum	بريتون - خلب
Peritoneal	بريتوني
Epidermis, cuticle	بشرة

Optic	بصري
Bulb glandis	بصلة حشفة الاحليل
Trochlea	بكرة
Trochleas	بكري
Pharynx	بلعوم
Pharyngeal	بلعومي
Pleura	بلورا (الجنبة)
Pancread	بنكرياس (ممتكلة)
Atrium ruminis	هو الكرش
Pupil	بؤبؤ (حدقة)
Pyloric	بوابي
Interdental	بين اسناني
Interdigital	بين اصبعي
Interventriculas	بين بطيبي
Interpareital	بين جداري

ت

Coffin	تابوتي
Coronary	تاجي . اكليلي
Abduction	تبعيد
Nasal Cavity	تجويف انفي
Abdominal cavity	تجويف بطني
Peritoneal Cavity	تجويف بريتوني
Pleural Cavity	تجويف بلوري - جنبي
Cervical enlargement	تضخم عنقي
Lumbar enlargement	تضخم قلبي
Arterial anastomosis	تفصم شرياني
Arterio-Venous anastomosis	تفصم شرياني - وريدي
Adduction	تقريب

ث

Fixed	ثابت
-------	------

Trigeminus	ثالوثي - مثلث
Mamma	ثدي
Omentum	ثرب
Omentum minus	ثرب اصغر
Omentum majus	ثرب اكبر
Omental	ثربي
Callous	ثفوي
Foramen	ثقب
Intervertebral foramen	ثقب بين فقاري
Foramen lacrum	ثقب متهتك - مشرذم

ج

Dural	جائي
Paranasal	جار انفي - جنيب انفي
Para-epididymis	جار البريخ - جنيب البريخ
Parapharyngeal	جار بلعومي
Paramastoid	جار حلبي
Para-olfactory	جار شمي
Collateral	جانبي
Frontal	جبهوي
Pareital	جداري
Graafian follicle	جريبة جراف
Corpus-Corpora, body-bodies	جسم - اجسام
Corpus albicans	جسم ابيض
Corpus penis	جسم الاحليل
Corpus rubrum	جسم احمر
Corpus luteum	جسم اصفر
Corpus ciitoridis	جسم البظر

ح

Vagus	حائر - تائر - مبهم
-------	--------------------

Septum	حاجز
Septum nasi	حاجز أنفي
Mediastinum testis	حاجز خصوي
Septum pellucidum	حاجز شفاف
Mediastinum	حاجز صدري (حيزوم)
Septum scorti	حاجز صفني
Border	حافة - هامش
Ground border	حافة أرضية - (للمحافظ)
Basal border	حافة قاعدية (للمحافظ)
Hoof, ungula	حافر
Cord	حبل
Diaphragmatic, phrenic	حجابي
Orbit	حجاج
Orbital	حجابي
Tuber, Tuberosity	حدبة - حدبات
Deltoid tuberosity	حدبة دالية
Ilium	حرقفة
Iliac	حرقفي
Pelvic girdle	حزام الحوض
Shoulder girdle	حزام الكتف
Visceral, Splanchnic	حشوي
Lesser splanchnic	حشوي اصغر
Greater splanchnic	حشوي أكبر
Fossa	حفرة
Acetabulum	حق
Acetabular	حقي
Annular	حلقي
Cricoid	حلقي (للحنجرة)
Crico-pharyngeal	حلقي بلعومي
Crico-tracheal	حلقي رغاموي
Crico-arytenoid	حلقي طرفي
Papilla-Papillae	حلمة - حلقات

Larynx	حنجرة
Laryngeal	حنجري
Palate	حنك
Soft Palate (Palatum mole)	حنك رخو
Hard Palate (Palatum durum)	حنك صلب
Palatine	حنكي
Lesser palatine	حنكي اصغر
Cyreater palatine	حنكي اكبر
Pharyngo-palatine	حنكي بلعومي
Palato-labial	حنكي شفوي
Palato-glossol.	حنكي لسالي
Peri-orbita	حول حجاج
Peri-articular	حول مفصلي
Seminal vesicle	حويصلة منوية
Ridge	حيد
Inter-costal space	حيز بين ضلعي
Inter-osseous space	حيز بين عظمي
Inter-mandibular space	حيز بين فكّي سفلي
Subdural space	حيز تحت جالي
Sub-arachnoid space	حيز تحت عنكبوتي

خ

Depressor	خالص
Hypogastric	خثلي
Rostrum-snout	خطم (منقار)
Rostrum	خطمي
Cell	خلية

د

Cirumflex	دائر
-----------	------

Circulus coronaria	دائرة اكليلية (تاجية)
Sutura-Suture	درز - دروز
Naso-frontal suture	درز انفي جبهى
Scutulum	درع
Scutular	درعى
Thyroid	درقى
Anterior thyroid	درقى امامى
Thyro-pharyngeal	درقى بلعومى
Crico-thyroid	درقى حلقي
Blood	دم
Encephalon	دماغ
Proencephalon	دماغ امامى
Telencephalon	دماغ انتهائى
Mesencephalon	دماغ اوسط
Diencephalon	دماغ ثنائى
Metencephalon	دماغ خلفى
Rhombencephalon	دماغ معينى
Myelencephalon	دماغ نخاعى
Vestibule	دهليز
Vestibular	دهليزى
Vermis cerebelli	دودة المخيخ
Pulmonary circulation	دورة رئوية
Blood Circulation	دورة دموية

ذ

Mentum-chin	ذقن
Mental	ذقنى
Cauda-tail	ذيل
Caudal	ذيلى

ر

Recurrent	راجع
Volar	راحي
Ligament-ligaments	رباط - اربطة
Accessory ligament	رباط اضافي
Conjugate ligament	رباط القتراني
Ligamentum nuchae	رباط قذالي
Ligamentum teves-Round Ligament	رباط مبروم
Ligamentum denticulatum	رباط مسنن
Ligamentum pectinatum iridis	رباط مشطوي قزحي
Tunic - coat	رداء
Tunica albuginea	رداء ابيض
Tunica	رداء اصفر
Tunica media	رداء اوسط
Tunica externa	رداء خارجي
Diverticulum - Recess	ردب
Diverticulum nasi	ردب انفي
Diverticulum ventriculi	ردب بطني للمعدة
Pharyngeal recess	ردب بلعومي
Recessus acoustica	ردب سمعي
Diverticulum duodeni	ردب عفجي
Diverticulum praepitit	ردب قلبي
Recessus .	ردية
Cjracilla	رشيقه
patella	رضفة
Patellar	رفضي
Trachea	رغام
Tracheal	رغامى

ز

Appendix epididymis

زالدة البربخ

Appendix testis	زائدة الخصية
Angulus, Angle	زاوية
Liquor pleuri	سائل بلوري
Liquor pericardi	سائل تاموري
Obturator	سادة
External obturator	سادة خارجية
Antebrachium - fore - arm	ساعد
Antebrachial	ساعدي
Leg	ساق
Carotid	سباتي
Left carotid	سباتي ايسر
Meninges	سحايا
Anterior meningeal	سحائي امامي
Middle meningeal	سحائي اوسط
Posterior meningeal	سحائي خلفي
Stroma	سدي
Umbilicus, hilus	سرة
Hilus renalis	سرة الكلية
Hilus of ovary	سرة المبيض
Hilus of Spleen	سرة الطحال
Hilus of lung - Hilus pulmonis	سرة الرئة
Surface	سطح
Super ficial	سطحي
Phalanx - Phalanges	سلامية - سلاميات
Phalanx Primum	سلامية اولى
Phalanx secundum	سلامية ثانية
Phalanx tertius	سلامية ثالثة
Scala vestibuli	سلم دهليزي
Periosteum	ممحاق
Periosteal	ممحائي
Sesamoiol	مسماني
Acoustic, auditory	مسمي
Cement	ممنت (ملاط)

Tooth, dens	سن (اسنان)
Permanent teeth	سن دائمة
Temporary (Deciduous) teeth	سن مؤقتة
Cinereum - grey	سنجابي
Alveolus	سنخ - اسناخ
Alveolar	سنخي
Sinus	سيالة (نظر جييب)
Incus	سندان

ش

Process	شاخصة
Styloid process	شاخصة قلبية
Zygomatic process	شاخصة وجنية
Inguar process	شاخصة وداجية
Retractor	شادة (انظر مسترجمعة)
Rete Carpi dorsalis	شبكة رسغية ظهرية
Rete mirabile	شبكة شريانية
Retia vasculosa	شبكة وعائية
Retina	شبكة العين
Fat	شحم
Bucca - cheek	شذق
Buccal	شذقي
Fimbria - Fimbriae	شراية - شرايات
Fimbriae uterinae tubae	شراية الانبواب الرحمي (قناة فالوب)
Cups	شرافة
Epigastric	شرسولي
Artery - arteries	شريان - شرايين
Aorta	شريان ابهر
Abdominal aorta	شريان ابهر بطني
Ascending aorta	شريان ابهر صاعد
Thoracic aorta	شريان ابهر صدري
Medial plantar artery	شريان اخمصى انسي

Lateral plantar artery	شريان احمصي وحشي
Lateral plantar metatarsal artery	شريان احمصي مشطي وحشي
Medial plantar metatarsal artery	شريان احمصي مشطي انسي
External pudental artery	شريان استحيالي خارجي
Internal pudental artery	شريان استحيالي داخلي
Plantar digital artery	شريان اصبعي احمصي
Medial digital artery	شريان اصبعي انسي
Volar digital artery	شريان اصبعي راحي
Dorsal digital artery	شريان اصبعي ظهري
Common digital artery	شريان اصبعي عام
Lateral digital artery	شريان اصبعي وحشي
Medial coecal artery	شريان اعوري انسي
Lateral coecal artery	شريان اعوري وحشي
Prepubic artery	شريان امام العاني
Terminal (end) artery	شريان انتهائي
Dorsal nasal artery	شريان انفي ظهري
Naso - labial artery	شريان انفي شفوي
Anterior haemorrhoidal art	شريان باسوري امامي
Middle haemorrhoidal artery	شريان باسوري اوسط
Artery of the bulb	شريان البصلة
Anterior Abdominal artery	شريان بطني امامي
Posterior abdominal artery	شريان بطني خلفي
Artery of the Clitoris	شريان البظر
Pharyngeal artery	شريان بلعومي
Bronchus	شعبة
Bronchial	شعبي
Bronchiole	شعبية
Lobular bronchioles	شعيبات فصيصية
Bronchiolar	شعبي
Tactile hairs	شعر لامس
Endocardium	شغاف
Upper lip (Labium superior)	شفة علوية
Lower lip (Labium infenor)	شفة سفلية

Fissure (Sulcus)	شق
Labial	شفوي
Fraenulum labii	شكال شفوي
Fraenum linguae	شكال لساني
Olfactory – Rhinal	شمي
Cerumenous	شمعية
Spine – Spina	شوكة
Spinal	شوي

ص

Jejunum	صائم
Jejuno – Ileal	صائم لفالفي
Jejunal	صائمي
Saphena	صافن
Petrosal	صخري
Petro – tympanic	صخري طبلي
Petro – basilar	صخري قاعدي
Thorax – Pectoris – Chest	صدر
Thoracic – Pectoral	صدري
Thoraco – Cicrominal	صدري اخزومي
Anterior thoracic	صدري اصامي
Posterior thoracic	صدري خلفي
Thoraco – dorsal	صدري ظهري
Temporal	صدغي
Superficial temporal	صدغي سطحي
Petrous temporal	صدغي صخري
Deep temporal	صدغي غائر
Bursa	صرة
Aponeuro SIS	صفاق
Aponeurotic	صفاقي
Lamina	صفحة

Lamina propria	صفیحة اصلیة
Meatus	صاخ
External acoustic meatus	صاخ سمعی خارجی
Internal acoustic meatus	صاخ سمعی داخلی
Valve	صام
Aortic Valve	صام ابهری
cisterna chyli	صهریج کیلوسی
Sub - arachnoid cisterns	صهاریج تحت عنكبوتیة
Auricula	صیوان الاذن
Anterior auricular	صیوانی امامی

ض

Uddar	ضرع
Frog	ضفدع الحافرة (نسر الحافرة)
Plexus	ضفیرة
Aortico - abdominal plexus	ضفیرة ابهریة بطنیة

ظ

Epithellum	ظهارة
Epithelial	ظهاری
Dorsum	ظهر
Dorsum penis	ظهر الاحلیل
Dorsum linguae	ظهر اللسان
Dorsal	ظهري

ع

Dentine	عاج
Pedicle	عائق
Pubis	عانة
Pubic	عالي

Perineam	عجان
Perineal	عجاني
Sacrum	عجز
Sacral	عجزي
Lens	عدسة
Lenticule	عديسة
Lenticular	عديسي
Hymen	عذرة (بكرة)
Crest	عرف
Crista terminalis	عرف انتهائي
Crista nasalis	عرف انفي
Hock	عرقوب
Ansate	عروي
Median	عصب وسطاني
Coccygeus	عصص
Coccygeal	عصصي
Brachium – Humerus	عضد
Musclee – muscle	عضلة - عضلات
Exterisor digitorum communis muscle	عضلة باسطة اصبعية عامة
Extensor digitorum leugus muscle	عضلة باسطة اصبعية طويلة
Extensor digitorum brevis muscle	عضلة باسطة قصيرة
Extensor digitorum lateralis muscle	عضلة باسطة اصبعية وحشية
Extensor carpi ulnaris muscle	عضلة باسطة زندية
Extensor carpi radialis muscle	عضلة باسطة اصبعية كعبرية
Extensor carpi obliquus muscle	عضلة باسطة اصبعية منحرفة
Gastrenemens muscle	عضلة بطن الساق
Buccinator muscle	عضلة بوقية
Interscutularis muscle	عضلة بين درعية
Interspinalis muscle	عضلة بين شوكية
Interstalis muscle	عضلة بين ضلعية
Musculus inter transvrsalis caudaie	عضلة بين مستعرضة ذيلية
Musculus inter transversalis theoracis	عضلة بين مستعرضة قطنية
Diaphragm	عضلة الحجاب الحاجز

Iliocus muscle	عضلة حرقفية
Ilio pectineal muscle	عضلة حرقفية ابواسية
Crico – pharyngeal muscle	عضلة حلقيّة بلعومية
Thyro – pharyngeal muscle	عضلة حلقيّة درقية
Sartorius muscle	عضلة خياطية
Deltoid muscle	عضلة دالية
Pancreatic	معثكلي
Pancreatico – duodenal	معثكلي عفجي
Stomach – gaster – ventricula	معدة
Gastric – ventricular	معدى
Gastro – epiploic	معدى ثربي
Joint – articulation	مفصل - مفاصل
Inter – neural articulation	مفصلين الاقواس فقارية
Inter – tarsal articulation	مفصل بين الرسغية للقدم
Inter – carpal articulation	مفصل بين الرسغية لليد
Proximal interphalanged (pastern)	مفصل بين سلامي داني
Distal interphalangeal joint (coffin)	مفصل بين سلامي قاصي (التابوتي - الحافز)
Inter – metatarsal joint	مفصل بين كسطينية القدم
Inter – metacarpal joint	مفصل بين مغطية اليد
Coffin joint	مفصل تابوتي (الحافز)
Atlanto – occipital joint	مفصل حامي لقفوي
Atlanto – axial joint	مفصل حامي محوري
Tarsal joint	مفصل رسغي للقدم
Corpal joint	مفصل رسغي لليد
Stifle joint	مفصل الركبة
Antibrachio-carpal joint	مفصل ساعدي رسغي
Costochondral joint	مفصل ضلعي غضروفي
Costo – vertebral joint	مفصل ضلعي فقاري
Costotransverse joint	مفصل ضلعي مستعرض
Sacral joint	مفصل عجزى
Sacro – iliac joint	مفصل عجزى حرقفي

Hock joint	مفصل عرقوب
Coccygeal joint	مفصل عصمعي
Femoro – pattelar joint	مفصل فخذي رضفي
Femoro – tibio – pattelar joint	مفصل فخذي لقصبي (الركبة)
Femoro – tibio joint	مفصل عصمعي لقصبي
Mandibular joint	مفصل فكي سفلي
Pastern joint	مفصل القيد
Shoulder joint	مفصل الكتف
Ball and sockert joint	مفصل كروي حقي
Radio – carpal joint	مفصل كعبري رسفي
Radio – ulnar joint	مفصل كعبري زندي
Hip joint	مفصل الكفل
Elbow joint	مفصل المرفق
Metacarpo – phalangeal joint	مفصل مشطبي سلامي
Fetlock joint	مفصل المقم
Ginglymus joint	مفصل وحيد المهرج
Flatt	مفطاح
Manubrium sternal	مقدم القص
Conjunctiva	ملتحمة
Groove – sulcus	ميزاب
Flatel	مينا الاسنان
Flatanubrium sternal	مقدم القص
Conjunctiva	ملتحمة
Groove – sulcus	ميزاب
Enamel	مينا الاسنان

ن

Conine	ناب
Errector pilae	ناصبات الشعر
Stellate	نجمي
Red marrow	نخاع احمر

Yellow marrow	نخاع اصفر
Pituitary – hypophyseal	نخامية
Parotid	نكفي
Nucleus	نواة
Nucleus terminalis	نواة انتهائية

هـ

Margin	هامش
Marginal	هامشي
Margo plicatus	هامشي طوي
Eye – lash, cilia	هدب
Ciliary	هدبي
Semilunar	هلالى

و

Tendon	وتر
Zygomatic	وجني

ي

Manus	اليـد
Left, sinistra	يسرى
Right, dextra	يمنى

.

قائمة المصطلحات - انكليزي - عربي

- A -

Abducent	العصب المبعد
Abomasum	منفحة
Alveoli	اسناخ
Allantois	لغافني
Ampulla	انبورة
Anastomosis	مفاغرة
Aqueduct	قناة المخ
Arachnoid	عنكبوتية
Area	باحة
Arytenoid	طرجهاري
Astrocytes	نجميات
Axillary	ابطي
Axon	محورة

- B -

Brachial	عضدي
Brain	دماغ
Bronchus	قصبة
Buccal	شفتي

- C -

Capsule	محفظة
Corotid	سباتي
Caruncle	لحمة
Cementum	ملاط
Cephalic	راءس
Cerebellum	مخينج

Cerebrum	مخ
Chorion	مشيمة
Choroid	مشيمي
Cloaca	منرق - مخرج
Collecting duct	قناة جامعة
Coccygeal	عصممي
Cochtar	قوالمي
Caecom	اعود
Coelom	جوف
Collagenous	غراوي
Colloid	غروان
Commissure	ملتقى
Cones	مخاريط
Conjunctiva	ملتحمة
Cornea	قرنية
Corpus striatum	جسم مضطط
Cranial	لحف
Crest	حرف
Cortex	قشرة
Coyyledon	فلقة

- D -

Dendrites	تشجرات
Dermis	ادمة
Compound gland	غدة معدية
Gastric gland	غدة معدية
Intestinal gland	غدة معدية
Pituitary gland hypophysis cerebri	غدة نخامية
Parotid gland	غدة نكفية
Membrane	غشاء
Membrana propria	غشاء اصلي

Tympanic membrane	غشاء طبلي
Mucous membrane	غشاء مخاطي
Serous membrane	غشاء مصلي
Cartilage- cartilages	غضروف - غضاريف
Cartilage of third phalanx	غضروف السلامية الثالثة
Auricular cartilage	غضروف صيولي
Costal cartilage	غضروف ضلعي
Epiphyseal cartilage	غضروف كدرسي
Synovial sheath	غمد لالي
Tendon sheath	غمد وتري

ف

Posterior nares	دخا الانف الداخليتين
Puncta lacrimalia	فتحتا القناتين الدمعيتين
Puloric orifice	فتحة بوابية للمعدة
Oral orifice	فتحة فية
Fronto - maxillary opening	فتحة جبهية فكية
Thigh - Femur	فخذ
Femoral	فخذي
Hiatus aorticus	فرجة اهرية - ثقب
Hiatus aesaphagus	فرجة مريئية - ثقب
Branch - Ramus	فرع
Bronchial branches	فروع شعبية
Lobe - Lobes	فص - فصوص
Accessory pulmonary lobe	فص رئوي اضافي
Middle pulmonary lobe	فص رئوي اوسط
Diaphragmatic pulmonary lobe	فص رئوي حجابي
Cardiac pulmonary lobe	فص رئوي قلبي
Anterior apical pulmonary lobe	فص رئوي قمي امامي
Posterior apical pulmonary lobe	فص رئوي قمي خلفي
Medial left hepatic lobe	فص كبدي ايسر انسي
Lateral right hepatic lobe	فص كبدي ايمن وحشي

Medial right hepatic lobe	فص كبدي ايمن انسي
Lateral left hepatic lobe	فص كبدي ايسر وحشي
Renal lobe	فص كلوي
Pyramiform lobe	فص كثري
Vertebra – Vertebrae	فقرة - فقرات
Thoracic vertebra	فقرة صدرية
Sacral vertebra	فقرة عجزية
Coccygeal vertebra	فقرة عصعصية
Cervical vertebra	فقرة عنقية
Lumbar vertebra	فقرة قطنية
Typical vertebra	فقرة نموذجية
Mandible	فك سفلي
Maxilla	فك علوي
Cardia of rumen	فؤاد الكرش
Cardia of Stomach	فؤاد المعدة
Supra – orbital	فوق حجاجي
Supra – scapular	فوق لوحي
Orifice	فوهة
Caeco – calic orifice	فوهة اعورية قولونية
Ejaculatory orifice	فوهة دافقة
Ileo – caecal orifice	فوهة لفائفية اعورية

ق

Flexor digitorum superficialis	قابضة اصبعية سطحية
Flexor digitorum profundus	قابضة اصبعية غائرة
Flexor carpi ulnaris	قابضة رسغية زندية
Flexor carpi radialis	قابضة رسغية كمبرية
Movable	قابل للحركة
Incisive	قاطعي
Basilar – basal	قاعدي
Fornix	قبو
Fornix of corpus callasum	قبو الجسم الثقني
Fornix vantriculae	قبو المعدة

Horn – cornu	قرن
Tibia	قصبة
Tibial	قصبية
Sternum	قص
Sternal	قصية
Loins	قطن
Lumbar	قطنية
Occipital	قفوي
Optic canal	قنال بصرية
Infra – orbital canal	قنال تحت حجاجية
Ductus epididymis	قنال البربخ
Pancreatic duct	قناة بنكرياسية (مشكلية)
Accessory poncreatic duct	قناة بنكرياسية اضافية
Minor pancreatic duct	قناة بنكرياسية صغرى
Major pancreatic duct	قناة بنكرياسية كبرى

ك

Liver – Hepar	كبدى
Hepatic	كبدى
Shoulder	كتف
Epiphyseal	كردوس
Rumen	كرش
Ruminal	كرشى
Adrenal (supra – renal) gland	كظفر
Medial mallealus	كعب انسي
Lateral mallealus	كعب وحشى
Radius	كعبرة
Radial	كبرى
Hip – Gluteus	كفل
Gluteal	كفلى
Ren – Kidney	كلية

Sac – pouch
Blind sac of rumen

كيس
كيس اعوري للكروش

ل

Rotator
Asternal
Hyoid
Hyo – glossal
Lactiferous
Tongu, Lingua, Glossa
Lingual, glossal
Saliva
Salivary
Fascia – Fasciae
Ileal
Condyle
Lymphatic
Appendages of skin
Vibrissae
Scapula – plate
Scapular
Tonsil – Tonsilla

لافة
لاقصي
لامي
لامي لساني
لبنية
لسان
لساني
لعاب
لعابي
لغافة - لغافات
لغائفي
لقمة
لمفي
لواحق الجلد
لوامس
لوح
لوحني
لوزة - لوزات

م

Popliteal
Conthi of eye
Urethra
Urethral
Splanchnalogy
Neurology
Gethesealogy

مأبضي
مائي العين
مبال
مبالي
مبحث الاحشاء
مبحث الاعصاب
مبحث اعضاء الحس

Angialogis	مبحث الاوعية
Embryology	مبحث الجنين (الاجنة)
Myology	مبحث العضلات
Osteology	مبحث العظام
Arthrology – Syndesmology	مبحث المفاصل
Comparative arthrology	مبحث المفاصل المقارن
Histology	مبحث النسيج - الانسجة
Teres – Round	مبروم
Cruciate – Decussated	متصالب
Lacerated – Lacerum	متهتك
Urinary bladder – Vesica urinaria	مثانة
Vesical	مثاني
Trigonum of factorium	مثاث شمس
Ventral nasal meatus	مسلك انفي بطني
Dorsal nasal meatus	مسلك انفي ظهري
Common nasal meatus	مسلك انفي عام
Cloaca	مجمع - مذرق
Motor	محرك
Oculo – motor	محرك العين
Capsule	محفظة
Capsula externa	محفظة خارجية
Capsula adiposa	محفظة شحمية
Capsula fibrosa	محفظة ليفية
Capsula serosa	محفظة مصلية
Capsular	محفظي
Axis	محور
Cerebrum – brain	مخ
Mucus	مخاط
Mucous	مخاطي
Conus arteriosus	مخروط شرياني
Conus medullare	مخروط نخاعي
Cerebral	مخني

Cerebellum	مخيخ
Cerebellar	مخيخي
Orbital inlet	مدخل حجاجي
Pelvic inlet	مدخل حوضي
Thoracic inlet	مدخل صدري
Third Trochanler	مدور ثالث
Lesser trochanler	مدور صغير
Great trochanler	مدور كبير
Mesenteric	مساريقي
Pancreas	ممشكلة (بنكرياس)
Diencephalon	دماغ بيني
Distal	قاص
Diverticulum .	رتج
Drain	يصرف
Ejaculatory duct	قناة دافقة
Ductule	قنينة
Duclus deferens	الاسهر
Duodenum	عفج
Dura mater	ام جافية
Ectoderm	اديم ظاهر
Ejaculatory duct	قناة دافقة
Elastic	مرن
Embryo	جنين
Enamel	ميناء
Endothelium	بطانة
Ependymal	بطانة عصبية
Epididymis	بربخ
Erection	نعوط (انتصاب)
Extretory duct	قناة ابرازية

- F -

Foliate	ورقي
Fornix	قبوة
Frenulum	شكال
Fronto - nasal	جبهى انفي
Funicular	حبلي

- G -

Gluteal	الوي
Gonad	قند
Cjrey matter	مادة سنجابية
Cjeater curvature	انحناء كبير
Groove	اخدود

- H -

Hilus	تقير
Hyoid	لامى
Hypophysis	نخامية

- I -

Iliac	حرقفي
Incisive	قواطع
Infundibulum	قمع
Interstitial	خلالي

- J -

Jejunum	صائم
Jugular	ودجى

- L -

Loop	عروة
Lumbar	قطني
Lymphatic	لمفي

- M -

Mandibular	فكي
Maxillary	فقمي
Medial	انسي
Medulla	نخاع
Medulla oblongata	نخاع مستطيل
Meninges	السحايا
Myelencephalon	دماغ نخاعي

- N -

Myelin	نخاع
Neurolemma	غشاء عصبي
Node	عقدة
Nodule	عقيدة

- O -

Oculomotor	محرك المقلة - محرك العين
Occipital	قفوي
Omentum	ثرب
Oogonium	سليفة البيضة
Ophthalmic	عييني
Ovum	بيضة

- P -

Parafollicular cells	خلايا جنبيه الجريبي
Patches	لطاخات
Peduncle	سويقة
Pericardium	تامور
Pharynx	بلعوم
Pia mater	ام حنون
Pigment	خضاب
Placenta	سخذ
Plate	صفيحة
Pineal body	جسم صنوبري
Polydactyle	تعدد الاصابع
Polysaccharide	مقعد السكريد
Prepuce	القلفة
Primary	ابتدائي
Primates	مقدمات
Primordium	اولي
Process	نتؤ
Proximal	داني
Pupil	بؤبؤ

- R -

Radial	كعبري
Rectum	مستقيم
Reticular	شبيكي
Reticulum	قلنسوة - شبكية
Retina	شبكية
Rete testis	شبكة خصوية
Retroperitoneal	خلف الحلب
Rhinencephalon	جزء المخ الانفي
Rhombencephalon	دماغ خلفي

Ridge	حرف
Rumen	كرش

- S -

Splanchnic	حشوي
Stalk	سويقة
Striated	مخطط
Subclavian	تحت الترقوة
Sublingual	تحت اللسانية
Sulcus limitans	اخدود محدد
Symphodia	ارتفاق القدم

- T -

Taenia	شرائط
Thalamus	مهاد
Trigeminal nerve	العصب المثلث التوائم
Trochlear nerve	العصب البكري
Tubule	نبيب
Tubuli contorti	نبيبات ملفوفة
Tunica	غلالة - رداء
Twigs	لوح

- U -

Ulnar	زندي
Uerthral	احليلي
Utricle	شكوة
Uvula	اللهاة

Vagus

مبهم - تائه

- Y -

Yolk

مح

- Z -

Zone

نطاق

Zygote

زيجة

الفهرست

المقدمة

المصطلحات الطبوغرافية

الباب الأول

العظام

علم العظم، الهيكل العظمي، أشكال العظام، بيان العظام، تطهير وغو العظام، الخواص الكيميائية والفيزيائية للعظم، وظائف العظام.

الهيكل المحوري

العمود الفقاري، الصيغ الفقارية، الضلع، القص،

الاطراف الصدرية

حزام الكف، منطقة العضد، منطقة الساعد، منطقة اليد (اللاصغ والمشط والسلاميات

الاطراف الحوضية

حزام الحوض، منطقة الفخذ، منطقة الساق، منطقة القدم (الرسغ والمشط والسلاميات)

الجمجمة

عظام الفحف، عظام الوجه

الفك الاسفل

العظم اللامي

الجيوب الانفية

الباب الثاني

٣٨

علم المفاصل، المفصل، انواع المفاصل، المفاصل الليفية واشكالها، المفاصل الغضروفية، المفاصل الزلالية وتراكيبها وحركاتها.

مفاصل القائمة الصدرية اربطة حزام الحوض

مفاصل القائمة الحوضية

مفاصل الصدر

مفاصل الجمجمة

المفاصل اللامية

العضلات
انواعها
عضلات المجترات
عضلات الرأس
العضلات العنقية البطنية
عضلات الجذع
عضلات الصدر
عضلات القائمة الصدرية
عضلات القائمة الحوضية

الفصل الأول — الجهاز الهضمي ، الفم ، الشفتان ، اللسان ، الحنك ، الصلب ، الرقادة السنية ، الحنك اللين ، الأسنان وتصفيفها واشكالها وبنائها والصيغ السنية . الغدد اللعابية ، البلعوم ، المسلك الهضمي (المري ، المعدة ، بئان المعدة ، معدة المجترات ، ملاحظات للمقارنة ، بئان معدة المجترات ، الامعاء واطوال اجزائها المختلفة لي لحصان والغنم والماعز والبقر ، المعى الدقيق ، المعى الغليظ ، بئان جدار المعى ، الكبد ، المحثكلة.

الفصل الثاني — الجهاز التنفسي ، الانف ، المخران / تجويف الانف / البلعوم التنفسي ، الحنجرة ، الرغام وتفرعاته ، الرئتان ، الحنبة. ١٢٥

الفصل الثالث — الجهاز البولي ، الكليتان ، الحالبان ، المثانة البولية ، المبال. ١٣٩

الفصل الرابع — جهاز التاسل او اعضاء التكاثر ، اعضاء التاسل الذكورية الخارجية (الخصية ، البربخ ، لاسهر ، الاحليل ، والمبال خارج الحوض ، القصب) ١٤٦

اعضاء التاسل الاضافية او الداخلية (الغدة البصلية — الاحليلية الحويصلة المنوية ، البروستات)

الفصل الخامس — الجهاز التاسلي او الاعضاء التاشلية الاثنية ، المبيضان ، ابنوبا الرحم ، الرحم المهبل دهليز المهبل ، الفرج ، البظر ، الغدد الثديية. ١٥٦

الفصل السادس — الغدد الصم ، الغدد الدرقية ، الغدة جيب الدرقية ، الغدة الدرقية ، الغدة

النخامية ، الغدة اليتومية (الزعرية او التوتة) الجزيران المحثكلة ١٦٧

الباب الخامس

الفصل الاول - الجهاز الدموي الوعائي ، جهاز الدوران ، القلب ، الجهاز القلبي الوعائي ، القلب
والتامور ، الشرايين الجهازية ، الابر ، الجذع العضدي .
١٧٢

الدماغي العام

شرايين القائمة الحوضية .

قلب الايقار والايغام ، مرده الدموي ، الروعية اللمفية ، اعصاب القلب والعقد العصبية المتعلقة به
الفصل الثاني - جهاز دوران اللمف ، الروعية اللمفاوية ، القناة الصدرية ، القناة اللمفاوية اليمنى ،
العقد اللمفاوية المقيدات اللمفية ، اللوزارات ، الطحال .
١٩١

الباب السادس

الاعصاب ، اقسامه ، السحايا ، الحبل الشوكي ، المخ ، المخخ ، الاعصاب الخفية ، الاعاب الشوكية
، الجهاز العصبي الذاتي .
١٩٥

الباب السابع

٢٠٣

اعصاب الحس

الابصار

الاذن - عضو السمع .

الجلد

تشرح الدواجن ، جهاز الهضم ، الاعضاء التنفسية ، الاعضاء البولية ، الاعضاء التناسلية الذكرية ،
الاعضاء التناسلية الانثوية

المراجع

قائمة المصطلحات - عربي انكليزي - انكليزي

٢٢٠

عربي

